

На правах рукописи



Ильялов Сергей Рустамович

СТЕРЕОТАКСИЧЕСКАЯ РАДИОХИРУРГИЯ ВНУТРИМОЗГОВЫХ  
МЕТАСТАЗОВ РАКА С ПРИМЕНЕНИЕМ УСТАНОВКИ  
«ГАММА-НОЖ»

14.00.28. – нейрохирургия  
14.00.19 – лучевая диагностика,  
лучевая терапия

*В печать  
21.07.2008  
Починин*



Автореферат  
диссертации на соискание ученой степени  
кандидата медицинских наук

Москва – 2008

*СР 21/07.08.*

*Ильялов 21.07.2008*

Работа выполнена в ГУ «НИИ нейрохирургии им. Н.Н. Бурденко» РАМН

**Научные руководители:**

Профессор, доктор медицинских наук

**Голанов Андрей Владимирович**

Академик РАМН, профессор,  
доктор медицинских наук

**Корниенко Валерий Николаевич**

**Официальные оппоненты**

Профессор, доктор медицинских наук  
Кандидат медицинских наук

**Качков Игорь Александрович**  
**Арутюнов Никита Викторович**

**Ведущая организация:** Московский научно-исследовательский онкологический институт имени П.А. Герцена Минсоцразвития РФ

Защита диссертации состоится «30» сентября 2008 г. в 13 часов на заседании диссертационного совета Д 00102501 при ГУ «НИИ нейрохирургии им. Н.Н. Бурденко» РАМН по адресу: 125047, Москва, ул. 4-я Тверская-Ямская, д. 16

С диссертацией можно ознакомиться в библиотеке НИИ нейрохирургии им. Н.Н. Бурденко РАМН

Автореферат разослан « \_\_\_\_\_ » \_\_\_\_\_ 2008 г.

Ученый секретарь диссертационного совета,  
Доктор медицинских наук, профессор

 Лошаков В.А.

### **Актуальность проблемы.**

По приблизительным оценкам, вторичные опухоли головного мозга встречаются в 5-10 чаще, чем первичные (Wolf A. 2000). Лечение больных с метастазами в головной мозг – является актуальной проблемой на стыке современной нейрохирургии, онкологии, радиологии и химиотерапии. В США ежегодно регистрируется до 170 тысяч новых случаев метастатических опухолей мозга (Brem S., Panatitl J.G, 2005; Prasad D. 2002). По данным аутопсии от 24 до 45% всех больных раком, имеют интракраниальные метастазы (Sneed P 2001; Brem S., Panatitl J.G 2005; Gavrilovic I., Posner J. 2005). Развитие метастазов, вызывая физические и психические нарушения, приводит к быстрой инвалидизации больных. Прогноз для жизни больных с множественными метастазами в головной мозг в подавляющем числе случаев неблагоприятен и, в среднем, продолжительность жизни не превышает 8-12 месяцев, практически при любом сочетании возможных методов лечения (Prasad D. 2002). Порог двухлетней выживаемости преодолевают только 8% больных, а 5-летняя выживаемость немногим превышает 2% (Hall WA, Djalilian HR, Nussbaum ES, Cho KH, 2000). Нейрохирургическое вмешательство показано при крупных одиночных, реже 2-4 хирургически доступных метастазах, вызывающих масс-эффект и нарастающую неврологическую симптоматику (Карахан В.Б. и соавт, 2006; Лошаков В.А, 2004; Щиголев Ю.С. 1996; Textbook of neurooncology, 2001). Оперативное лечение связано с госпитализацией, рисками интра- и послеоперационных осложнений, нарастанием неврологического дефицита и снижением качества жизни. Частота рецидивов опухолей колеблется от 10 до 50%. Сочетание хирургического удаления метастазов с последующим облучением всего головного мозга уменьшает частоту рецидивов, но, как правило, сопровождается острыми постлучевыми реакциями, снижающими качество жизни больных (Mehtia M. et al 2005; Wolf A. 2000; Modha A., et al, 2005)

Стереотаксическая радиохирургия с применением Гамма-ножа (СРХГН) – особое направление нейрохирургии, в котором сочетаются точность воздействия («стереотаксическая») и эффективность лучевой методики («радиохирургия»). Стереотаксическая радиохирургия по определению Radiation Therapy Oncology Group (RTOG) подразумевает воздействие однократного облучения, с конвергенцией множества лучей в изоцентре с высоким градиентом дозы, на патологические очаги малого размера с обязательным применением стереотаксической рамы (Shaw E, et al 1993).

В настоящее время, в отечественной и зарубежной литературе нет работ, посвященных комплексному описанию технических аспектов проведения СРХГН, показаний и противопоказаний к СРХГН при наличии метастатического поражения головного мозга, эффективности лечения, возможных осложнений. Представляется целесообразным отработать методику проведения данного лечения, уточнить показания и противопоказания, прогностические факторы стереотаксической радиохирургии.

**Цель исследования.** Повысить эффективность лечения больных с внутримозговыми метастазами, применяя методику СРХГН.

**Задачи исследования.**

1. Определить критерии отбора пациентов для СРХГН и прогностические факторы эффективности лечения
2. Разработать методику радиохирургии одиночных и множественных внутримозговых метастазов рака с применением установки Гамма-нож
3. Изучить рентгенологические особенности динамических изменений внутримозговых метастазов после проведения СРХГН
4. Оценить эффективность лечения метастазов с применением СРХГН и место данного метода в комплексном лечении больных с внутримозговыми метастазами

**Основные положения, выносимые на защиту**

1. Определены основные критерии отбора пациентов для проведения СРХГН.
2. Определена эффективность локального контроля роста метастатических опухолей в результате проведения СРХГН в зависимости от гистологического характера и локализации первичного очага: уровень локального контроля роста метастазов после СРХГН не зависит достоверно от гистологического характера опухолей и в целом составляет не менее 96,7%. Локальный контроль всех облученных метастазов отмечен у 88% больных.
3. Установлено влияние количества внутримозговых метастазов, активности экстракраниального онкопроцесса, состояния больных в момент проведения СРХГН и некоторых других факторов на выживаемость больных с внутримозговыми метастазами, медиана которой составила 8,2 месяца. Выживаемость более 1 года составила 19,7%. Неблагоприятными прогностическими факторами являются состояние больного на момент СРХГН менее 70 баллов при оценке по шкале Карновского, а также диссеминированное метастатическое поражение мозга (10 и более метастазов выявляемых одномоментно). Прогрессирование внутримозгового поражения, после СРХГН, как ведущая причина смерти больных, отмечено только в 6,7% случаев.
4. Продолженный рост отмечен только в 3,3% облученных метастазов. Безрецидивный период в целом составил 227,7 дней.
5. Частота осложнений в виде развития локальных лучевых некрозов после проведения СРХГН составляет около 4 %.
6. Основными методами дифференциальной диагностики между продолженным ростом ранее облученного метастаза и местным лучевым некрозом являются ПЭТ с ФДГ и СКТ-перфузия.
7. Вновь возникшее или сохраняющееся объемное воздействие патологических очагов на головной мозг, на разных стадиях после СРХГН,

тем более протекающее симптоматически, может являться показанием для хирургического удаления данных образований, с учетом общего течения заболевания и основного прогноза.

### **Научная новизна работы**

Впервые на основе обширного материала (119 больных) проведена оценка результатов проведения стереотаксической радиохирургии внутримозговых метастазов рака различной первичной локализации и гистологической природы с применением установки Гамма-нож. Изучены возможности и перспективы применения данного метода при одиночном и множественном метастатическом поражении мозга, в т.ч. в виде повторных сеансов воздействия при появлении новых метастазов. Дана оценка эффективности метода в плане обеспечения локального контроля роста метастатических опухолей и выживаемости больных. Обозначена проблема дифференциальной диагностики между продолженным ростом метастазов после облучения и развитием локальных лучевых некрозов, а также принципиальные возможности дополнительных методов исследования: ПЭТ с ФДГ и СКТ-перфузии.

### **Практическая значимость**

Метод СРХГН обеспечивает высокий локальный контроль роста метастазов рака вне зависимости от их гистологической структуры. Лечение хорошо переносится пациентами. Амбулаторный режим лечения (в течение 1 дня), дает важное преимущество во времени, необходимое для определения тактики дальнейшего обследования и лечения как для больных, у которых болезнь дебютировала с интракраниального процесса, так и для пациентов, у которых развитие внутримозговых метастазов произошло на фоне проводимого системного лечения основного заболевания. Возможность неоднократного применения данного метода, в отличие от облучения всего головного мозга, имеет большое значение при метакронном развитии внутримозговых метастазов. СРХГН не имеет явных экстракраниальных системных побочных эффектов, в отличие от химиотерапии. Все это определяет важное место данного метода в паллиативном лечении больных с четвертой стадией рака.

Алгоритм дифференциальной диагностики постлучевых изменений и продолженного роста опухолей показал свою эффективность, внедрен и широко используется в практике работы отделения радиологии и радиохирургии и отделения нейрорентгенологии НИИ нейрохирургии им. академика Н.Н. Бурденко РАМН.

### **Внедрение в практику**

Результаты работы внедрены в практику отделения радиологии и радиохирургии НИИ нейрохирургии имени академика Н.Н. Бурденко РАМН

## Публикация результатов исследований

По теме диссертации опубликовано 9 научных работ в виде статей, тезисов в сборниках научных работ, устных сообщений и постерных докладов на профильных съездах и конференциях

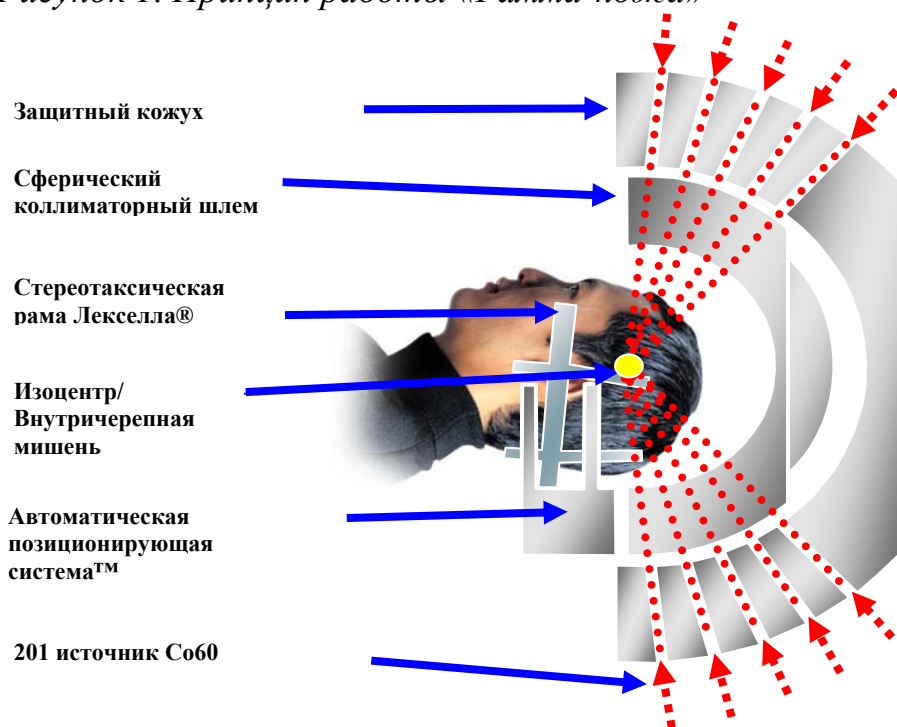
## Апробация работы

Основные положения диссертации доложены и обсуждены на расширенном заседании проблемной комиссии «Биология и комплексное лечение внутримозговых опухолей» 7-го клинического отделения НИИ нейрохирургии имени академика Н.Н. Бурденко РАМН 11.06.2008 г.

## Основные этапы лечения на установке «Гамма-нож»

«Гамма-нож» (ГН) представляет собой аппарат с 201-им источником фотонов ( $^{60}\text{Co}$ ) фиксированных в сферическом защитном кожухе из вольфрама, по внутреннему периметру полусферы. Источники расположены таким образом, что пучки ионизирующего излучения, создаваемые ими, сходятся в изоцентре аппарата с высокой точностью, создавая дозовое распределение, имеющее форму близкую к сферической с диаметрами по 50%-ой изодозе 4, 8, 14 или 18 мм. Данный размер определяется вторичным коллимационным шлемом, крепящимся к рабочей кушетке ГН и перемещаемым вместе с ней (рисунки 1).

*Рисунок 1. Принцип работы «Гамма-ножа»*



Точность облучения характеризуется расхождением геометрического и радиологического изоцентров на радиохромной плёнке, облучённой в фантоме. Это расхождение не превышает 0,2 мм

Непосредственно сеанс лечения на установке «Гамма-нож» подразумевает четыре основных этапа, описанные ниже.

**1. Фиксация стереотаксической рамы системы «Leksell».** Данная рама отличается от классической, используемой в стереотаксическом аппарате Лекселла, только системой дополнительных отверстий, позволяющих фиксировать ее в автоматической позиционирующей системе ГН. Рама является частью системы координат Лекселла, внутри которой возможно определить расположение любой заданной точки (патологического очага) в трехмерном пространстве, с точностью до 0,1 мм. Кроме этого, рама обеспечивает абсолютно жесткую фиксацию головы пациента в момент лечения, обеспечивая тем самым минимальную погрешность облучения. Фиксация рамы проводится под местной анестезией.

## **2. Магнитно-резонансная томография**

Для визуализации патологического очага в радиохирургии в подавляющем большинстве случаев используется МРТ, как метод, обеспечивающий наиболее информативное и анатомически подробное изображение. Сканирование проводится с помощью магнитно-резонансного томографа с напряженностью магнитного поля 1,5 Тесла, в последовательности T1 в режиме *3D-SPGR*, позволяющем получать тонкие, до 1-1,5 мм, МРТ-сканы высокого качества. В сочетании с внутривенным введением двойного объема гадолиний-содержащего контрастного вещества, данный метод позволяет выявлять мелкие метастазы (диаметром до 1-2 мм).

## **3. Планирование радиохирургии**

Полученные в цифровом виде изображения, в формате *DICOM*, передаются на рабочую станцию, оснащенную операционной системой HP-UX 11i с установленной специализированной системой планирования «*Leksell Gamma Plan Wizard 5.34*» (LGP). С ее помощью рассчитывается план облучения каждого очага в зависимости от его локализации, объема, предписанной дозы, а также общего количества очагов. LGP позволяет отображать любые изодозные кривые поверх томографических снимков, как в двумерном, так и в трёхмерном виде, а также строить гистограммы доза-объём, как для мишени, так и для функционально важных структур, заданных и «оконтуренных» врачом, что используется для выбора оптимального плана облучения. Меняя диаметр коллиматоров и их количество, варьируя угол наклона головы по отношению к изоцентру, изменяя время облучения каждой точки цели, заданной планом, можно добиться необходимого распределения дозы для мишени практически любой геометрической формы, с минимальным захватом в поле облучения прилежащей здоровой мозговой ткани с высокими показателями конформности и селективности.

## **4. Лечение**

Готовый план переносится с планирующей станции на рабочую станцию установки «*Leksell Gamma Knife C*» и отображается на пульте управления. Пациент укладывается на рабочую кушетку аппарата, а его голова, посредством рамы, фиксируется в системе координат аппарата. Модель «*Leksell Gamma Knife C*» позволяет устанавливать координаты каждой спланированной точки цели (или

координаты каждого изоцентра, что одно и то же) как в автоматическом, так и в ручном режиме

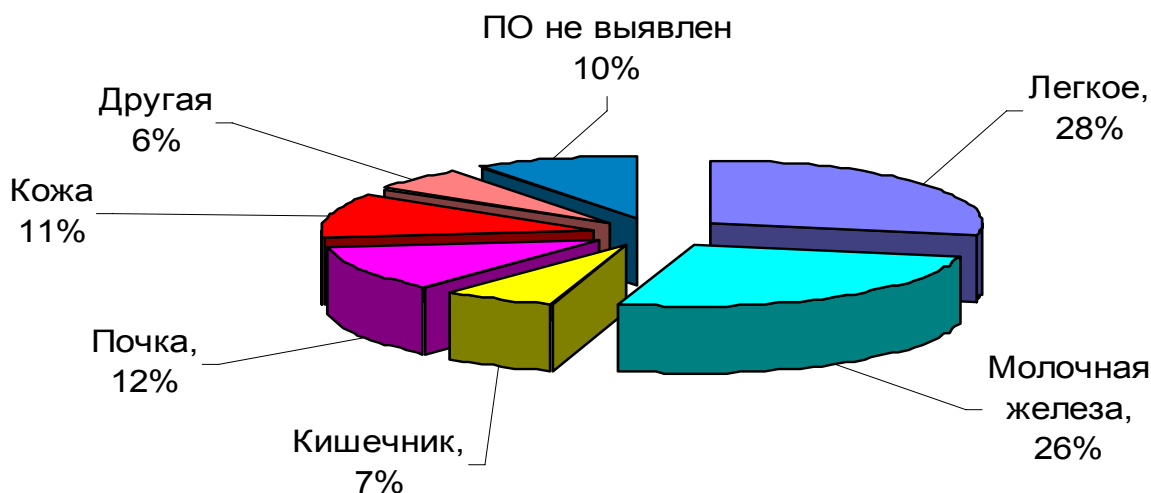
### Дальнейшее наблюдение и оценка результата лечения

Дальнейшее ведение пациента подразумевает плановые контрольные МРТ головного мозга с контрастом в сроки не реже 1 раза в 3 месяца – для оценки результата СРХГН, а также для своевременного выявления новых метастазов и принятия решения о тактике дальнейшего лечения. При ухудшении неврологического состояния контрольное обследование проводится внепланово, для выяснения причины.

### Общие сведения о пациентах

В период с 27.04.2005 по 20.11.2006 проведено лечение 122 больных с метастазами экстракраниальных опухолей в головной мозг. Мужчин – 52 человека, женщин – 70. Средний возраст пациентов составил 54 года (от 20 до 80 лет), в большинстве случаев это были больные старше 40 лет. Первичный очаг чаще всего локализовался в легком – 35 больных и в молочной железе – 32. Реже встречались метастазы рака почки – 15, меланомы кожи – 14, рака толстого кишечника – 8, рака яичника – 4. У одного пациента были выявлены метастазы рака основной пазухи, еще в одном случае – рака желудка. У 12 пациентов первичный очаг не был выявлен (*диаграмма 1*).

*Диаграмма 1. Удельный вес пациентов с внутримозговыми метастазами рака различной первичной локализации*



Гистологическая природа первичного очага была верифицирована у 27 больных с раком легкого. В 21 случае это был немелкоклеточный рак, в 5 случаях – мелкоклеточный рак, в 1 случае – недифференцированный рак. У 24 пациентов с раком молочной железы опухоли были представлены аденокарциномой. Аденокарцинома толстого кишечника выявлена у 4 пациентов. У 11 пациентов с опухолью почки диагностирован светло-клеточный рак. Диагноз меланомы был

подтвержден гистологически в 18 случаях, в т.ч. у 4 больных с невыявленным первичным очагом. Другие виды рака – у 6 пациентов. У 32 больных биопсия или не проводилась, или сведения о ней отсутствовали.

Состояние пациентов на момент первой СРХГН оценивалось по шкале Карновского. Большую часть (77%) составили пациенты с оценкой по Карновскому 70-90 баллов.

В 81 случае, до выявления внутримозговых метастазов, пациентам было проведено хирургическое удаление первичного очага, с последующей адьювантной лучевой терапией на область операции и химиотерапией – у 12 больных, только с химиотерапией – 28 больным и в 10 случаях – только с облучением зоны операции.

Химиотерапия, как основной метод лечения первичной опухоли, использовалась в 12 случаях, лучевая терапия – только в 1, сочетание химио- и лучевой терапии – в 2 случаях. У 1 больного основным методом лечения первичной опухоли была иммунотерапия, в 2 случаях сведения о проведенном ранее лечении отсутствовали. 3 пациентов были оперированы по поводу первичной опухоли после радиохирургического лечения внутримозговых метастазов.

СРХГН была первым методом лечения внутримозговых метастазов у 85 больных. В 26 случаях ей предшествовало открытое нейрохирургическое удаление внутримозговой опухоли, дополненное локальным облучением ее ложа – в 3 случаях и облучением всего головного мозга – у 1 пациента, в 1 случае – с последующей химиотерапией. Лучевая терапия в качестве первого метода лечения интрацеребральных опухолей использовалась в 5 случаях, из них локальное фракционированное облучение – у 4 больных (в т.ч. у двоих в сочетании с химиотерапией) и облучение всего головного мозга – у 1. Химиотерапия в качестве основного метода лечения применялась у 4 пациентов. Критерием отбора пациентов для СРХГН после ранее проведенных лечебных мероприятий служило наличие признаков продолженного роста или появление новых метастатических очагов по данным МРТ головного мозга с контрастным усилением.

### **Определение показаний и противопоказаний к СРХГН.**

Предварительное решение о возможности проведения СРХГН принималось на основании:

1) анализа снимков МРТ головного мозга с контрастным усилением выполненных в рутинных последовательностях T1, T2, FLAIR и, обязательно, в T1 ВИ с контрастным усилением. При этом оценивалось количество метастазов, их расположение, размеры, наличие перифокального отека, кровоизлияний, масс-эффекта, признаки окклюзионной гидроцефалии. Относительным противопоказанием к лечению являлось заведомо выявляемое количество метастазов более 10. Абсолютным противопоказанием являлись размеры опухоли более 35 мм, наличие грубого масс-эффекта от патологического очага,

сопряженного со смещением срединных структур мозга, а также признаки окклюзионной гидроцефалии.

2) оценки общего состояния больного. Противопоказанием к СРХГН являлась оценка менее 50 баллов по шкале Карновского;

3) нейроофтальмологического осмотра. Данный осмотр проводился облигатно при наличии жалоб на какие-либо зрительные нарушения, выраженном перифокальном отеке и/или наличии крупных метастазов (от 2,5-3 см и более) по данным МРТ с контрастным усилением, т.е. в тех случаях, когда были основания предполагать наличие внутричерепной гипертензии. Противопоказанием к лечению на фоне повышенного внутричерепного давления являлось наличие хотя бы одного крупного метастаза (больше 3 см) по тем или иным причинам не подлежащего хирургическому удалению, либо выраженного перифокального отека.

Лечение проводилось с использованием установки для стереотаксической радиохирургии “LEKSELL GAMMA KNIFE” модель С (производство компании “ELEKTA AB”, Швеция). Всего проведено 157 сеансов лечения, причем в 24 случаях – 2 и более раз в связи с выявлением новых метастазов. Соотношение больных с множественными и одиночными метастазами составило 5,4:1

Общее количество опухолей, подвергнутых СРХГН – 628. Дозы облучения по краю мишени выбирались с учетом рекомендаций RTOG, в большинстве случаев в диапазоне от 15 до 24 Гр, в соответствии с максимальным линейным размером опухоли, определяемым по МРТ с контрастным усилением в одной из плоскостей сканирования, а также с учетом локализации метастаза по отношению к функционально важным структурам с низкой радиорезистентностью (ствол мозга, зрительные пути). Планирование облучения осуществлялось по изодозе от 32 до 90%. В среднем, максимальная доза внутри опухоли составляла около 40 Гр. Объем опухолей составлял в среднем  $1,6 \text{ см}^3$ , а средний диаметр в аксиальной плоскости – 1,23 см. Среднее время облучения составило 75,33 мин (от 8,01 до 311,83 мин) и зависело от активности источников излучения, количества опухолей, их размеров, подводимой дозы и сложности плана облучения, определяемого формой опухоли, ее локализацией и коллиматорными шлемами, используемыми для СРХГН.

За время наблюдения 76 больным проведено 153 контрольных МРТ. Исследования проводились с контрастным усилением с кратностью 1 раз в 1-3 месяца. Качественная оценка результатов лечения проводилась в том случае, если данные МРТ предоставлялись пациентами в виде отпечатанных снимков. Динамика изменений оценивалась визуально по трехбалльной шкале: -1 – уменьшение метастаза, 0 – отсутствие заметных изменений, 1 – увеличение размеров патологического очага. Если пациент проходил дополнительный сеанс СРХГН по поводу вновь выявленных метастазов, каждый выявленный патологический очаг «оконтуривался» в процессе планирования с помощью специализированной системы планирования “Gamma Plan Wizard 5.34” и сравнивался с планом проведенного ранее лечения. Данные об объеме «старых»,

т.е. ранее облученных опухолей, вносились в базу данных как контрольные исследования. В этих случаях сравнение имело не только качественный, но и количественный характер.

У 9 (11,8%) из 76 больных были выявлены МРТ-признаки увеличения размеров 35 очагов патологического накопления контрастного вещества, что составило 7,3% от количества опухолей, оцененных по МРТ после СРХГН. Как известно, в областях мозга, подвергнутых локальному облучению, в сроки от 3-4 месяцев до нескольких лет после радиационного воздействия, возможно формирование очага лучевого некроза, симулирующего продолженный рост опухоли. Для дифференциального диагноза между этими состояниями использовались ПЭТ с ФДГ и СКТ-перфузия. Суть проводимых исследований сводилась к определению наличия или отсутствия признаков, характерных для активной опухолевой ткани в зонах мозга, соответствующих патологическим очагам, определяемым с помощью МРТ с контрастированием. ПЭТ проводилась с ФДГ, по общепринятой методике на базе клинической больницы № 1 Управления делами президента РФ (Москва), Научного центра сердечно-сосудистой хирургии им А.Н. Бакулева РАМН (Москва), центральной клинической больницы Управления делами президента РФ (Москва), института мозга человека РАМН (Санкт-Петербург). Критерием активности опухолевого очага служило наличие повышенного свечения (очаг «гиперметаболизма») в его проекции, с индексом накопления глюкозы не менее, чем 1,5. Наоборот, снижение или отсутствие признаков метаболизма ФДГ (очаг «гипо-» или «аметаболизма») в проекции зоны активно накапливающей контраст при МРТ, трактовалось нами как отсутствие активной опухолевой ткани с наличием лучевого некроза

Спиральная КТ-перфузия проводилась на базе НИИ нейрохирургии им. Бурденко, на спиральном КТ модели Brilliance-6, фирмы Philips. Определяемые с помощью данной методики критерии кровотока в патологическом очаге позволяют, с высокой вероятностью, судить о наличии или отсутствии в зоне интереса очага активной опухолевой ткани. Определяемые с помощью данной методики критерии кровотока в патологическом очаге (объем мозгового кровотока – CBV, мозговой кровотока – CBF, среднее время транзита крови – МТТ) позволяют, с высокой вероятностью, судить о наличии или отсутствии в зоне интереса очага активной опухолевой ткани. Так, для активных метастазов характерно повышение значений CBV и CBF и невысокие значения МТТ, характеризующие быстрое прохождение крови в данном очаге. Снижение показателей объемного и линейного кровотока в патологическом очаге, наряду с повышением среднего времени транзита крови расценивались нами, как наличие лучевого некроза.

### **Катамнез**

Из 122 больных катамнез прослежен у 119 пациентов на основании очных консультаций, а также по телефону. В случае смерти пациента, у его родных уточнялась информация об общем течении заболевания после СРХГН, о наличии

клинических признаков прогрессирования внутримозговых метастазов (нарастание общемозговой и очаговой симптоматики), о лечении, проведенном после СРХГН, дата смерти. Для выживших больных катамнез был прослежен до 31.03.2007 г.

### **Внутримозговые метастазы рака легкого.**

#### **Характеристика группы**

Среди пациентов с метастатическим поражением головного мозга, прошедших СРХГН, 35 (28,7%) страдало раком легкого. Средний возраст больных – 56,1 года (от 23 до 75 лет). Преобладали пациенты старше 50 лет (74,3%). Соотношение мужчин и женщин составило 1,7:1. Среднее количество внутримозговых опухолей у одного пациента – 7. Всего проведено облучение 251 патологической мишени (6 опухолей облучены повторно, при возникновении их продолженного роста).

#### **Локальный контроль.**

В данной группе больных было выявлено 250 метастазов. 5 из них имели признаки прогрессирующего масс-эффекта и внутричерепной гипертензии, в связи с чем были удалены хирургическим путем до СРХГН или сразу после нее.

23 пациентам проведено 45 контрольных МРТ с контрастным усилением, в сроки от 16 до 995 дней с момента первого радиохирургического лечения (в среднем – 298,6 дней). Всего проанализировано состояние 174 опухолей. Уменьшение размеров отмечено у 137 метастазов, начиная с 16 дня с момента СРХГН. Еще 28 опухолей на момент визуальной оценки контрольных МРТ оставались стабильными в своих размерах. У 10 пациентов в течение периода наблюдения не отмечено появления новых метастазов. В 9 случаях новые очаги возникали в ограниченном количестве (не больше 10), что служило показанием к проведению новых сеансов СРХГН. У 3 пациентов при контрольной МРТ головного мозга было выявлено появление более 10 новых опухолей, в связи с чем им было рекомендовано дальнейшее проведение облучения всего головного мозга.

У 5 больных в сроки от 145 дней наблюдения отмечено увеличение в размерах 9 патологических участков, соответствующих зоне проведения СРХГН. В 3 других случаях, увеличение размеров патологического очага после СРХГН имело временные проявления, не сопровождалось масс-эффектом и по данным ПЭТ и/или СКТ-перфузии характеризовалось отсутствием активного метаболизма и повышенного кровотока, что соответствовало постлучевому некрозу. Во всех этих случаях повторная СРХГН или хирургическое вмешательство не проводились. Признаков развития в данных зонах продолженного роста опухолей в дальнейшем не выявлялось. Кровоизлияния во все опухолевые узлы были выявлены только у 1 больного на момент СРХГН и в 1 из нескольких метастазов у другой пациентки через 8 месяцев после проведенного лечения. Только у 3 больных основной причиной смерти явилось развитие внутримозговых метастазов. В данной группе пациентов в течение периода наблюдения отмечен

контроль роста 165 опухолей из 174, что составило 94,8%. Признаки продолженного роста опухолей (верифицированные ПЭТ или СКТ-перфузией) были отмечены только у 2 больных, что составило 8,7%. Таким образом, контроль опухолевого роста отмечен у 91,3% больных.

#### **Выживаемость.**

На момент анализа данной группы умерло 23 пациента (65,7%). Медиана выживаемости больных с метастазами рака легкого в головной мозг составила 257,4 дня (8,6 месяца). Четверо больных (11,4%) прожили более 1 года, в среднем 650,5 дней (21,7 месяца). Не было установлено статистически достоверной разницы в продолжительности жизни между группами пациентов с НМКРЛ и МКРЛ ( $p=0,67$ ). При этом в группе с МКРЛ не было пациентов, получивших в качестве лечения облучение всего головного мозга.

**Таким образом, СРХГН является высокоэффективным методом локального воздействия на метастазы рака легкого, вне зависимости от их гистологического варианта (МКРЛ или НМКРЛ), обеспечивая контроль опухолевого роста более чем у 90% пациентов и медиану выживаемости свыше 8 месяцев, при годовой выживаемости 11%.**

### **Внутричерепные метастазы рака молочной железы.**

#### **Характеристика группы**

Больных с метастазами рака молочной железы в нашем исследовании было 32 человека (26,2%). Средний возраст пациенток составил 52,5 года. После выявления внутричерепных метастазов, 4 (12,5%) больных были оперированы ввиду наличия одной крупной опухоли, вызывавшей масс-эффект и грубую неврологическую симптоматику. В 3 случаях (9,4%) в качестве первичного лечения было проведено облучение всего головного мозга (у 2 – в сочетании с химиотерапией), и еще в 2 (6,3%) случаях – химиотерапия, в качестве самостоятельного метода лечения. У этих больных на фоне терапии или после её окончания был отмечен продолженный рост опухолей. Всего СРХГН было подвергнуто 199 опухолей. В среднем у каждой пациентки выявлялось более 7 опухолей. Всего было проведено 40 сеансов СРХГН (от 1 до 3).

#### **Локальный контроль.**

21 пациентке проведено 40 контрольных МРТ головного мозга с контрастным усилением в сроки от 1 месяца до 1,5 лет. Средний период наблюдения составил 214,4 дня. Оценено состояние 164 опухолевых очагов, подвергнутых СРХГН. 121 патологический очаг уменьшился, а еще 37 стабилизировались в размерах. Только в 1 случае был отмечен продолженный рост 2 опухолей, ранее подвергнутых радиохирургическому воздействию. Развитие лучевого некроза было подтверждено данными КТ-перфузии только в 2 очагах у 2 больных. В остальных случаях, по разным причинам данное исследование не проводилось. Учитывая отсутствие объективного подтверждения неактивности данных опухолей, факт увеличения их размеров трактовался нами

как продолженный рост. Таким образом, локальный контроль опухолей после СРХГН составил 94,6% у 17 больных (81%).

#### **Выживаемость**

В течение обозначенного срока наблюдения умерло 19 больных (59,3%). Медиана выживаемости составила 181,2 дня (6 месяцев). Восемь пациентов (25%) на момент завершения катамнеза прожили более 1 года, в среднем 457,8 дней (15,3 месяца).

**Таким образом, СРХГН обеспечивает высокий уровень (свыше 90%) локального контроля роста внутримозговых метастазов рака молочной железы. Медиана выживаемости больных составляет 6 месяцев, при годовой выживаемости 25%.**

### **Внутримозговые метастазы почечно-клеточного рака**

#### **Характеристика группы**

Больные с внутримозговыми метастазами почечно-клеточного рака составили 12,3% (15) от общего числа больных. Средний возраст пациентов – 54,6 года. Соотношение мужчин и женщин 3:1. У 5 (33,3%) больных выявлены одиночные метастазы. У пациентов с множественными опухолями среднее количество выявленных внутримозговых очагов составило около 5. Всего было проведено 17 сеансов СРХГН. Стереотаксической радиохирургии подвергнуто 56 опухолей.

#### **Локальный контроль.**

Оценено состояние 25 опухолевых очагов. Отмечено уменьшение размеров 19 опухолей. Состояние 1 патологического очага оценивалось как стабильное. Размеры 5 опухолевых очагов (у 3 больных) увеличились, в среднем через 137 дней. Признаки продолженного роста выявлены только у одного больного (8,3%), в одном очаге (4%). В связи с этим пациенту был проведен повторный сеанс СРХГН. У 2 больных (16,6%) в 4 очагах (16%) выявлялись признаки аметаболизма и гипоперфузии, соответствующие развитию постлучевого некроза. Т.о. локальный контроль роста отмечен в 96% опухолей.

У 6 больных в сроки от 73 до 204 дней (в среднем 184,8) были выявлены признаки появления новых метастазов. Во всех случаях количество их не превышало 10. Одному больному был проведен 2-й сеанс СРХГН.

**Выживаемость.** На момент анализа смертность в данной группе составила 33,3% (5 больных). Медиана выживаемости в данной группе пациентов составила 425 дней (14,2 месяца). Четверо пациентов (26,7%) прожили более 1 года к моменту данного анализа, в среднем 474,5 дня/ 67,8 недели/ 15,8 месяца.

**Таким образом, проведение СРХГН обеспечивает высокий уровень локального контроля роста внутримозговых метастазов почечноклеточного рака (80%) не смотря на их радиорезистентность по отношению к конвенциональной лучевой терапии. Медиана выживаемости данных больных превышает 1 год.**

## **Внутричерепные метастазы колоректального рака**

### **Характеристика группы**

Восемь больных (6,7%) страдали от наличия внутричерепных метастазов колоректального рака. Средний возраст больных составил 56 лет. Соотношение женщин и мужчин 1,7:1. СРХГН подвергнуто 32 опухоли. В одном из этих случаев поводом для СРХГН послужило развитие локального рецидива внутричерепной опухоли на фоне проводившейся в послеоперационном периоде химиотерапии. У двух больных было одиночное поражение мозга, в остальных случаях множественное, в среднем – по 5 метастазов. Двум пациентам проводились повторные сеансы СРХГН (общим числом – 7) по поводу появления новых метастазов, а также в связи с верифицированным продолженным ростом ранее облученных очагов.

### **Локальный контроль.**

Результаты лечения прослежены у 6 пациентов (26 метастазов). Среднее время наблюдения больных составило 257 дней. Всего проведено 15 МРТ с контрастным усилением. Среднее время наблюдения облученных опухолей составило 183,9 дня. Уменьшение или стабилизация размеров опухолей отмечены в 15 и 4 очагах, соответственно. 7 патологических очагов увеличились в размерах, в среднем через 214 дней после проведения СРХГН. С применением ПЭТ с ФДГ (3) и КТ-перфузии (1) в 3 очагах верифицировано отсутствие активной специфической ткани и они интерпретировались как зоны лучевого некроза. В 4 (15,4%) очагах у двух больных предположено наличие зон продолженного роста опухолей. Одному из этих пациентов проведен повторный сеанс СРХГН ранее облученных метастазов (через 313 дней с момента предыдущего лечения). Таким образом, в целом уровень локального контроля роста метастазов составил 84,6% от общего числа облученных опухолей. Продолженный рост опухоли верифицирован у 2 больных (33,3%). У 6 наблюдавшихся пациентов после СРХГН в 3 (50%) случаях отмечено появление новых метастазов в мозге. При этом их количество не превышало 10.

### **Выживаемость.**

На момент контроля в данной группе пациентов скончалось 4 (50%) человека. Медиана выживаемости составила 297,7 дня (9,9 месяца). Трое больных (37,5%) к моменту контроля прожили больше 1 года, в среднем 467 дней (15,6 месяца). Анализ вероятных причин смертности показал, что только у одной пациентки (12,5%) можно предположить прогрессию интрацеребрального поражения как непосредственную причину смерти. В одном случае пациент умер на фоне рецидива и прогрессии первичной опухоли, в одном случае – на фоне прогрессирующего метастатического поражения внутренних органов, еще в одном – вероятную причину смерти установить не удалось.

**Таким образом, СРХГН обеспечивая относительно высокий уровень локального контроля роста внутричерепных метастазов колоректального рака (66,7%) способствует увеличению продолжительности жизни свыше 9 месяцев, при годовой выживаемости более 37%.**

## **Внутричерепные метастазы меланомы**

### **Характеристика группы**

Метастазы меланомы были выявлены у 16 пациентов (13,1%). Средний возраст больных составил 43 года (от 20 до 67). Соотношение мужчин и женщин составило 2,2:1. Одной из особенностей данной подгруппы больных явилась 100% верификация гистологического диагноза, при отсутствии выявленного первичного очага в 4 случаях (25%). Всего проведено 18 сеансов СРХГН на 88 метастатических очагов. У 2 пациентов отмечено одиночное метастазирование, у остальных (87,5%) выявлены множественные метастазы, в среднем – 6,1 у каждого больного. Повторная СРХГН (2-ой и 3-ий сеанс) ввиду появления новых очагов проведена одному больному.

### **Локальный контроль.**

Средний срок наблюдения больных составил 158 дней. Одиннадцати больным (68,8%) было проведено 18 контрольных МРТ головного мозга с контрастным усилением. Средний интервал между наблюдениями составил 105,3 дня. Проведена качественная оценка 65 опухолей. Отмечено значимое уменьшение размеров 40 из них (61,5%). В 19 очагах (29,2%), без явных признаков уменьшения их размеров отсутствовали и признаки продолженного роста. Таким образом, после СРХГН отмечен локальный контроль 90,7% внутричерепных метастатических очагов меланомы. У 5 пациентов отмечены признаки увеличения размеров 6 патологических очагов. Причем у двух больных увеличению размеров очагов (всего – 3) сопутствовало геморрагическое пропитывание опухолей и образование паратуморозных внутричерепных кровоизлияний, обуславливавших развитие клинически значимого масс-эффекта. С помощью ПЭТ с ФДГ (1 наблюдение) или КТ-перфузии (2 наблюдения) проведенных трем пациентам, верифицировано отсутствие активной специфической ткани в патологических очагах. Двум больным (2 опухоли) дообследование не было проведено. Эти случаи, интерпретированные как продолженный рост опухоли, составили 3,1% из всех оцененных опухолей и отмечены у 18,2% из числа больных, прошедших контрольные обследования. Из 11 больных у 5 (45,5%) была отмечена прогрессия интрачерепного поражения в виде появления новых метастазов в среднем через 108,2 дней (от 31 до 252 дней), из них у 1 больного – более 10 новых опухолей.

### **Выживаемость.**

Смертность в данной группе больных составила 87,5% (14 больных). При этом медиана выживаемости составила – 175,6 дней/ 25,1 недели/ 5,85 месяцев (график 6). Не было пациентов, проживших более 1 года. Медиана выживаемости в подгруппе больных с неverified первичным очагом (4 человека) составила 92 дня, а в подгруппе больных с выявленным первичным очагом (12 человек) – 174 дня (график 7). Ввиду небольшого количества наблюдений в первой подгруппе, эта разница была недостоверна ( $p=0,62$ ). Анализ вероятных основных причин смерти пациентов показал, что только у 3 пациентов (12,5%) смерть наступила при наличии клинических признаков прогрессии

внутричерепных метастазов. В 8 случаях смерть пациентов наступила на фоне прогрессирующего поражения других внутренних органов, в т.ч. при наличии МРТ-подтвержденных «новых» метастазов (в 4 случаях) в головном мозге, но не имевших каких-либо неврологических проявлений. Сведений о причине смерти еще 3 пациентов получить не удалось.

**Таким образом, СРХГН обеспечивает высокий локальный контроль роста внутричерепных метастазов меланомы (более 90%) несмотря на потенциальную радиорезистентность данного вида опухолей. Невысокая медиана выживаемости (менее полугода) обусловлена, вероятнее всего, общим агрессивным течением заболевания с полиорганным метастазированием.**

### **Внутричерепные метастазы раков иной локализации**

#### **Характеристика группы**

Среди оставшихся 12 пациентов, не вошедших в вышеописанные группы, в первой подгруппе больных (6 человек) первичный очаг не был выявлен. Во второй подгруппе (6 человек) локализация первичного очага распределилась следующим образом: метастазы рака яичника – 4, рака основной пазухи – 1, рака желудка – 1. Средний возраст больных – 57 лет (от 42 до 75 лет). Соотношение женщин и мужчин – 1,4:1. Отличительной особенностью лечения пациентов 1-ой подгруппы явилось полное отсутствие системного лечения практически у всех пациентов – только в одном случае проводилась химиотерапия отдаленных экстракраниальных метастазов, без явного эффекта. 58 внутричерепных опухолей подвергнуты СРХГН. Только у одного больного был солитарный характер поражения, у остальных – множественный, в среднем по 5,2 метастаза.

#### **Локальный контроль.**

Контрольное наблюдение проведено 4 больным (33,3%). Всего проведено 11 МРТ с контрастным усилением, в среднем через 200,4 дня. Произведена качественная оценка 24 опухолей. Отмечено уменьшение 21 опухоли, 1 опухоль оставалась стабильных размеров. У 1 одного больного отмечено увеличение размеров 2 (8,3%) из 6 ранее облученных очагов. Проведенная ПЭТ с ФДГ продемонстрировала отсутствие метаболически активной специфической ткани в данных очагах. Данные изменения были интерпретированы как развитие локального лучевого некроза. Т.о. после СРХГН отмечен локальный контроль роста 100% метастазов. У двух пациентов отмечено появление новых метастазов, в среднем через 338,5 дней. В одном случае выявлено 4 новых опухоли, в связи с чем, проведен второй сеанс СРХГН. У другого пациента выявлено более 10 метастазов, в связи с чем, пациенту была назначена химиотерапия.

#### **Выживаемость.**

В 1-ой подгруппе больных медиана выживаемости составила всего 73 дня. В этой подгруппе скончалось 4 пациентов. В 2 случаях причиной смерти стало прогрессирующее экстракраниальное поражение, еще в 2 – ведущую причину выявить не удалось. Во 2-ой подгруппе, вследствие малого количества умерших

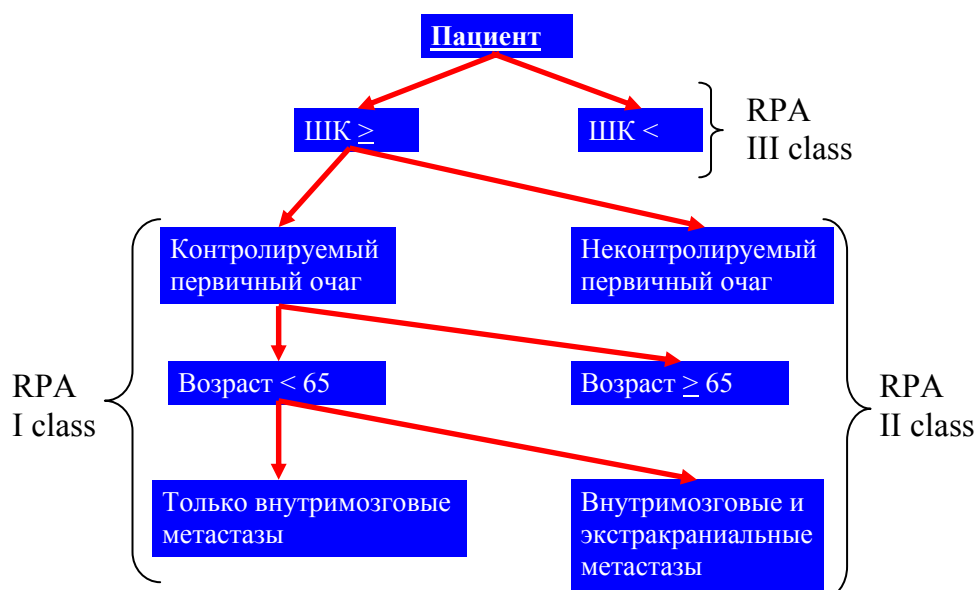
(2 пациента) медиану выживаемости рассчитать не удалось. Причиной смерти одного больного явилась прогрессия первичного очага (рак основной пазухи), в другом случае (рак желудка) – полиорганное метастатическое поражение. Продолжительность их жизни составила 30 и 77 дней, соответственно, в то время как средняя продолжительность жизни выживших больных – 377 дней, т.е. больше одного года.

**Т.о. проведение СРХГН обеспечивает высокий уровень локального контроля роста внутримозговых метастазов злокачественных опухолей редко метастазирующих в головной мозг опухолей. Отсутствие верифицированного первичного очага является прогностически неблагоприятным фактором для продолжительности жизни больных.**

### Влияние сопутствующих факторов на результаты лечения

Состояние пациентов на момент первого сеанса СРХГН оценивалось по шкале Карновского. Все пациенты, с дополнительным учетом их возраста и данных об экстракраниальных проявлениях заболевания, оценивались согласно прогностическим критериям RPA (Gaspar L. и соавт., 1997) (рисунок 2)

Рисунок 2. Группы прогностических критериев, составленные на основе метода последовательного расчленения данных (recursive partitioning analysis – RPA) (по Gaspar L. и соавт., 1997)

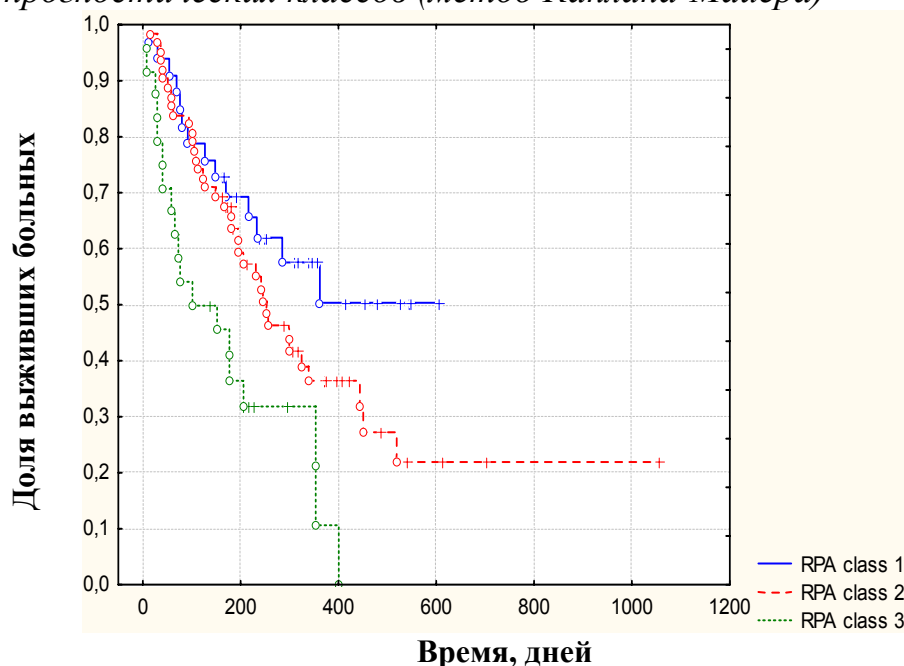


К первому классу относились пациенты, чье состояние по Карновскому оценивалось в 70 и более баллов, в возрасте не старше 65 лет, при отсутствии на момент СРХГН признаков прогрессии экстракраниального процесса. К третьему классу относились любые больные в состоянии ниже 70 баллов по шкале Карновского. Во второй класс вошли все прочие пациенты.

Медиана выживаемости больных RPA I класса превысила 1 год, в то время как больные RPA III класса, т.е. в состоянии на момент СРХГН ниже 70 баллов по шкале Карновского, имеют самый неблагоприятный прогноз для жизни, не смотря

на возраст и активность экстракраниального процесса (медиана выживаемости немногим более 3 месяцев) (график 1)

График 1. Сравнение выживаемости пациентов RPA I, RPA II и RPA III прогностических классов (метод Каплана-Майера)



Медиана выживаемости основной группы пациентов (RPA II класса) составила более 8 месяцев. При этом отличие между I-II и III классами имеет достоверный характер ( $p < 0,05$ )

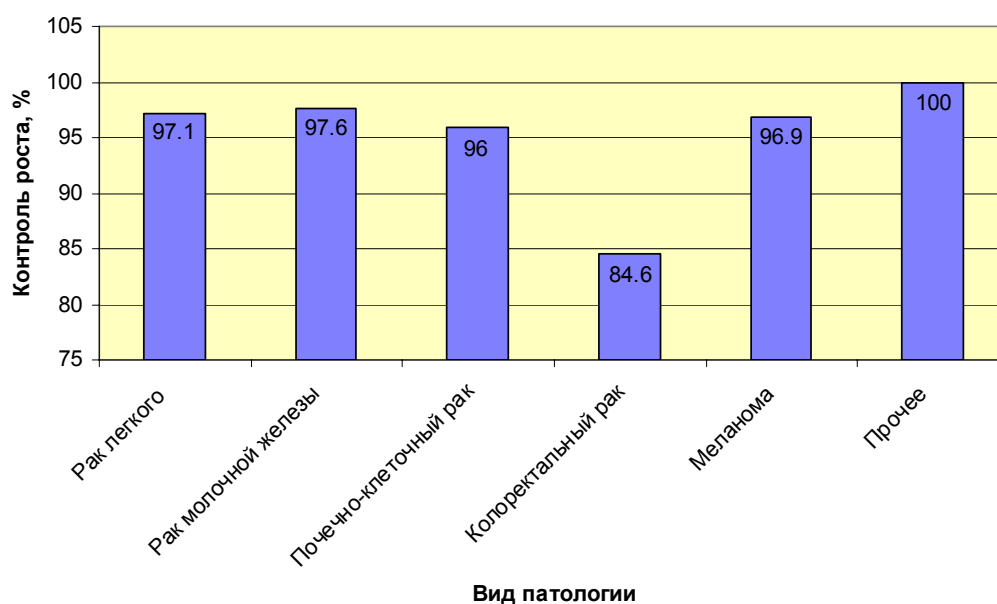
### Обобщенные результаты СРХГН внутримозговых метастазов

На основании полученных результатов, можно отметить следующие основные моменты, характеризующие эффективность СРХГН:

Средний срок наблюдения за метастазами составил 194,6 дней (27,9 недель – 6,5 месяцев). Из 478 опухоли, визуализированной по данным МРТ с контрастным усилением, отмечен значительный регресс 353 очагов (73,9%) и стабилизация размеров еще 90 метастазов (18,8%). Суммарно, отмечен контроль роста 92,7% опухолей. Наименьший эффект от СРХГН отмечен при колоректальном раке (контроль роста в 84,6%), однако данная разница статистически не значима ( $p = 0,18$ ). Локальный контроль роста сопоставим во всех группах злокачественных опухолей (диаграмма 2).

35 патологических очагов увеличились в размерах. С применением ПЭТ с ФДГ или СКТ-перфузии, в 19 (4%) из них выявлено развитие лучевого некроза. Таким образом, отсутствие продолженного роста отмечено в 96,7% облученных опухолей. Лучевой некроз развивался в среднем через 215 дней (от 101 до 358 дней), т.е. в сроки от 3 месяцев до 1 года. Основным его проявлением являлось увеличение зоны патологического накопления контрастного вещества в проекции ранее облученного метастаза. Во всех случаях данным изменениям сопутствовал перифокальный отек различной степени выраженности.

Диаграмма 2. Локальный контроль роста метастазов различных видов рака



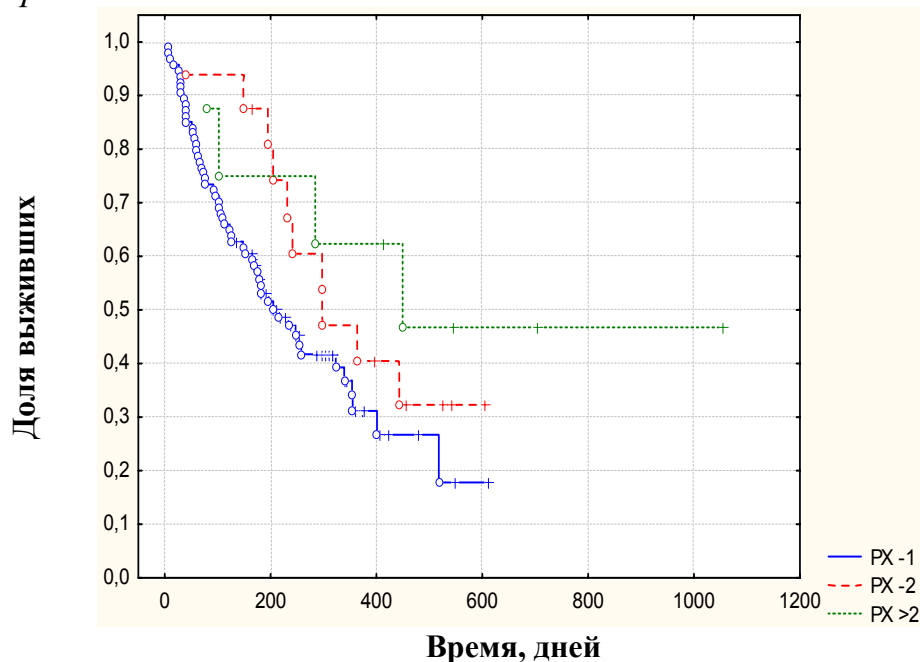
Продолженный рост метастазов отмечен в 16 очагах (3,3%) у 9 больных из 77, прошедших контрольные обследования. Т.о. у 68 пациентов (88,3%) проведение СРХГН позволило полностью контролировать рост облученных опухолей. Безрецидивный период в целом составил 227,7 дней.

Появление новых метастазов было отмечено только в половине случаев – 37 (48,1%). У 28 больных (36,4%) новые очаги появлялись в ограниченном количестве (не более 10). Подобная ситуация была потенциально благоприятна для проведения повторной СРХГН. При этом если среди пациентов, прошедших 1 сеанс СРХГН медиана выживаемости составила 242,3 дня, у пациентов получивших два сеанса СРХГН – 298,6 дня, то у больных, после 3 СРХГН медиана выживаемости составила уже 416 дней (*график 2*). Данная разница не является статистически достоверной ( $p=0,06$ ), вероятно ввиду небольшого количества умерших в третьей группе (4 человека), но при визуальной оценке кривых выживаемости тенденция прослеживается отчетливо.

Только у 12 больных (15,0%) после СРХГН метастатическое поражение головного мозга прогрессировало в виде широкой диссеминации (более 10 новых метастазов). Данные особенности следует учитывать при выборе метода лучевого воздействия. Представляется целесообразным использовать СРХГН как метод первого выбора при ограниченном (до 10 метастазов) поражении мозга. При диссеминированном поражении паренхимы мозга, а также при вовлечении в процесс оболочек мозга и желудочковой системы – методом выбора, с учетом вероятной радиочувствительности опухолей, может являться облучение всего головного мозга.

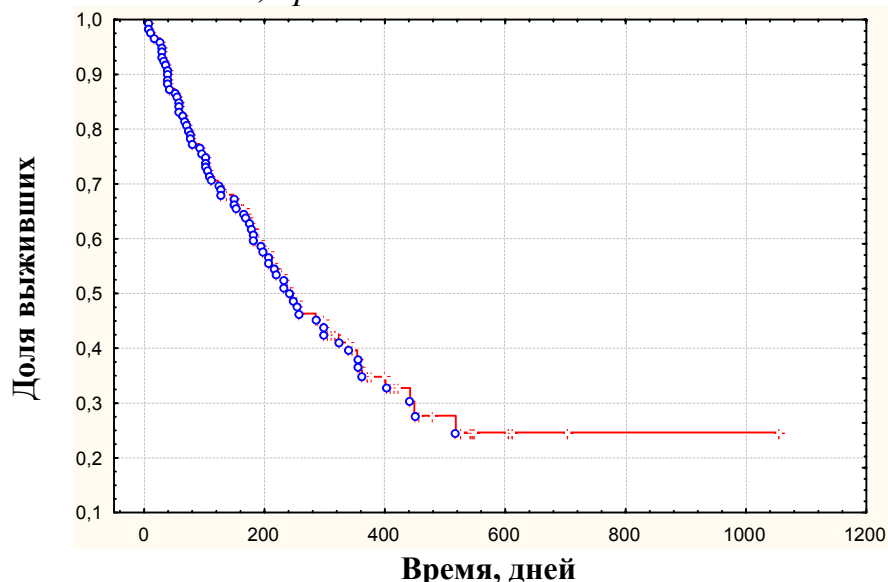
В целом, медиана выживаемости больных с метастатическим поражением головного мозга, прошедших СРХГН составила 241,6 дня (8,2 месяца) (*график 3*). Доля пациентов, проживших более 1 года с момента СРХГН – 19,3%

График 2. Сравнение выживаемости больных в зависимости от количества проведенных сеансов СРХГН



За время наблюдения умер 71 пациент (59,7%). Основной причиной смерти большинства пациентов – 32, было полиорганное метастатическое поражение. В сочетании с прогрессивным развитием первичного очага (7 больных), экстракраниальное распространение болезни, при отсутствии неврологических нарушений, привело к смерти более, чем в половине случаев (54,9%).

График 3. Продолжительность жизни больных с метастатическим поражением головного мозга, прошедших СРХГН



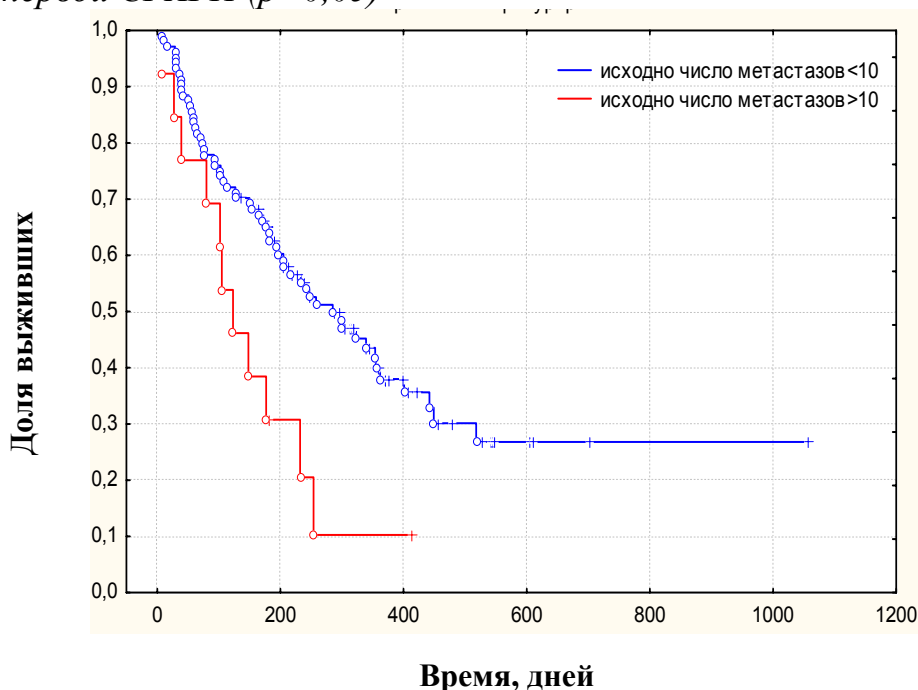
Из всего количества анализируемых больных 35 человек получали в качестве лечения внутримозговых метастазов только СРХГН, а 58 – различные варианты комбинированного лечения, включающие хирургические вмешательства, лучевую терапию и химиотерапию. У 26 человек сведения о комбинированном лечении отсутствовали полностью или частично. Данные

пациенты были исключены из анализа. Медиана выживаемости в первой группе больных составила 295,6 дней, а во второй – 249,4 дня. Данная разница не была достоверной ( $p=0,73$ ), но можно предположить, что СРХГН во многих случаях может являться самостоятельным и достаточным методом лечения внутримозговых метастазов, а комбинированное лечение в целом не улучшает прогноз для жизни.

Среди 19 больных с одиночными метастазами медиана выживаемости была максимальной и составила 333,3 дня. Пациенты с множественным (2 и более метастаза) поражением были условно разделены на три подгруппы – с числом опухолей от 2 до 5, от 6 до 10 и свыше 10 опухолей. При сравнении всех групп достоверной разницы между медианами выживаемости выявлено не было ( $p=0,18$ ). Но в группе больных с одиночными метастазами медиана выживаемости в целом выше, чем у пациентов с множественным метастатическим поражением.

Существенная разница выявлена при сравнении групп пациентов, имевших ограниченное число внутримозговых метастазов (менее 10) и диссеминированное поражение головного мозга (10 очагов и более) уже на момент первого сеанса СРХГН. Медиана выживаемости пациентов, с ограниченным количеством опухолей составила 281,2 дня (9,4 месяца). В группе больных с диссеминированным поражением мозга (10 и более метастазов) медиана выживаемости составила 114 дней (3,8 месяца) (график 4)

*График 4. Сравнение выживаемости больных с ограниченным и диссеминированным метастатическим поражением головного мозга на момент первой СРХГН ( $p<0,05$ )*



Таким образом, прогностически неблагоприятными факторами явились исходное количество метастазов (10 и более) и тяжелое состояние больных (ниже 70 баллов по шкале Карновского). Если при ограниченном метастазировании СРХГН позволяет реально бороться за увеличение продолжительности жизни больных, то при изначально диссеминированном поражении головного мозга применение СРХГН не имеет явных преимуществ перед облучением всего головного мозга. Данное лечение позволяет, контролируя интракраниальное развитие процесса, создать условия для более эффективного и продолжительного проведения системного экстракраниального лечения (химиотерапии, лучевой терапии, иммунотерапии и прочее). Возможность проведения повторных сеансов СРХГН является фактором, благоприятно влияющим на продолжительность жизни больных.

## ВЫВОДЫ

1. СРХГН – малоинвазивный, высоко эффективный и безопасный метод лечения внутримозговых метастазов. Полный локальный контроль роста метастазов отмечен у 88% больных
2. СРХГН – является паллиативным методом лечения. Прогноз продолжительности жизни в большей степени зависит от активности экстракраниального процесса (первичного очага и метастазов в других внутренних органах), исходного состояния больного на момент лечения и распространенности (количества) внутримозговых метастазов в дебюте их проявлений.
3. СРХГН – эффективна в отношении метастазов всех основных гистологических типов экстракраниальных опухолей, и может являться методом выбора в лечении их радиорезистентных видов (почечно-клеточный рак, меланома). Дозы облучения в диапазоне от 15 до 24 Гр позволяют обеспечить локальный контроль роста свыше 96% опухолей.
4. СРХГН – может применяться как самостоятельный метод лечения, в т.ч. в виде неоднократных процедур, так и в комбинации с традиционными видами воздействия (хирургия, лучевая терапия, химиотерапия) в любой последовательности
5. Частота развития локальных лучевых некрозов составляет около 4%. Применение ПЭТ с ФДГ или СКТ-перфузии позволяет провести дифференциальный диагноз между продолженным ростом ранее облученной опухоли и развитием очага лучевого некроза.

## **ПРАКТИЧЕСКИЕ РЕКОМЕНДАЦИИ:**

- 1. Стереотаксическая радиохирurgia с применением аппарата «Гамма-нож» является методом выбора в лечении внутримозговых метастазов рака, различного происхождения, при ограниченном количестве опухолей (до 10), размерами не более 3-3,5 см, отсутствии выраженного масс-эффекта и признаков внутричерепной гипертензии.**
- 2. Оптимальным видом обследования больных с подозрением на наличие внутримозговых метастазов до СРХГН является МРТ головного мозга с контрастным усилением, давностью не более 1 месяца. Для динамического наблюдения пациентов после СРХГН необходимо проведение МРТ головного мозга с контрастом не реже 1 раза в 3 месяца.**
- 3. При увеличении размеров облученных патологических очагов при контрольных МРТ головного мозга с контрастом, рекомендуется проведение СКТ-перфузии и/или ПЭТ с ФДГ для дифференциального диагноза между продолженным ростом данных опухолей и развитием локального лучевого некроза.**

## Список опубликованных работ по теме диссертации

1. Радиохирургическое лечение метастазов в головной мозг/IX Российский онкологический конгресс, 2005 г./Материалы конгресса, 2005
2. Радиохирургическое лечение внутримозговых метастазов с применением установки «Гамма-нож»/X Российский онкологический конгресс, 2006 г./Материалы конгресса, стр. 117, 2006 г.
3. Стереотаксическая радиохирургия в лечении больных с метастатическим поражением головного мозга/IV Съезд нейрохирургов России, стендовый доклад, Москва, 2006 г./Материалы съезда, стр. 160, 2006 г.
4. Радиохирургическое лечение интрацеребральных метастазов с применением «Гамма-ножа»/Конференция «Опухоли головы и шеи», доклад, Анапа, 2006/Материалы конференции, 2006 г.
5. Первый опыт применения установки «Гамма-нож» для радиохирургического лечения интракраниальных объемных образований/ Журнал Вопросы нейрохирургии имени Н.Н. Бурденко, № 1, стр. 3-10, 2007 г.
6. Стереотаксическая радиохирургия внутримозговых метастазов рака с применением установки «Гамма-нож»/Журнал Вопросы нейрохирургии имени Н.Н. Бурденко, № 3, стр. 47-53, 2007 г.
7. Лечение больных с интрацеребральными метастазами с применением Гамма-ножа/Московское общество нейрохирургов, доклад, Москва, 2007 г./Материалы московского общества нейрохирургов, 2007 г.
8. Стереотаксическая Gamma Knife радиохирургия внутримозговых метастазов: тактика применения и результаты лечения/ V съезд онкологов и радиологов СНГ, доклад, Ташкент, 2008 г./ Материалы съезда, стр. 429, 2008 г.
9. Стереотаксическая радиохирургия внутримозговых метастазов с применением «Гамма-ножа»: тактика применения и результаты лечения/ Международный конгресс по онкохирургии, доклад, Краснодар, 2008 г./ Онкохирургия № 1, стр 63, 2008 г.