

УДК 617.713-003.829.5-089

Стереотаксическая радиохирurgia «Гамма-нож» как альтернатива энуклеации у пациентов с увеальной меланомой (первые результаты)

А.А. Яровой¹, А.В. Голанов², С.Р. Ильялов², В.В. Костюченко², И.М. Горшков¹, О.В. Голубева¹

¹ ФГБУ «МНТК «Микрохирургия глаза» им. акад. С.Н. Федорова» Минздрава России, Москва;

² ФГБУ «НИИ нейрохирургии им. акад. Н.Н. Бурденко» РАМН (ОАО «Деловой центр нейрохирургии»), Москва

РЕФЕРАТ

Развитие стереотаксической радиохирurgia в офтальмологии началось в 80-х гг. XX в. Имеются данные о положительных результатах по применению Гамма-ножа для лечения больших меланом хориоидеи как альтернативы энуклеации. В России опыт применения Гамма-ножа минимален.

Цель. Представить первые результаты лечения методом стереотаксической радиохирurgia на аппарате «Гамма-нож» пациентов с меланомой сосудистой оболочки большого размера.

Материал и методы. С июня 2012 г. по декабрь 2013 г. было пролечено 7 пациентов с меланомой хориоидеи стадий T2-3N0M0. Для 6 больных стереотаксическое облучение было первичным лечением. Во всех случаях оно являлось альтернативой энуклеации. Облучение проводилось по стандартной методике. Планирование осуществляли с предписанной дозой (по краю опухоли) 35-40 Гр, по 50%-ной изодозе, с максимальной дозой в опухоли до 70-80 Гр.

Офтальмохирургия. – 2014. – № 2. – С. 74-80.

Результаты. Всем пациентам лечение проводилось в амбулаторных условиях и переносилось хорошо. Срок наблюдения составил 2-18 мес. Сохранить глаза и предметное зрение удалось в 6 случаях из 7. У пациентов, наблюдаемых более 1 года, опухоль уменьшилась по высоте в среднем на 2,8 мм. Наиболее частым осложнением являлось развитие лучевой ретинопатии различной степени выраженности.

Выводы. Стереотаксическая радиохирurgia с помощью Гамма-ножа позволяет провести органосохраняющее лечение у пациентов с большими увеальными меланомами. Степень развившихся радиоиндуцированных осложнений не носит фатального для глаза характера. Тем не менее требуется дальнейшее наблюдение за пролеченными пациентами для изучения возможностей метода.

Ключевые слова: Гамма-нож, стереотаксическая радиохирurgia, меланома хориоидеи, энуклеация. ■

ABSTRACT

«Gamma-knife» stereotactic radiosurgery for large uveal melanoma as an alternative for enucleation (First results)

A.A. Yarovoy¹, A.V. Golanov², S.R. Ilyalov², V.V. Kostyuchenko², I.M. Gorshkov¹, O.V. Golubeva¹

¹ The S. Fyodorov Eye Microsurgery Federal State Institution, Moscow;

² The N.N. Burdenko Research Institute of Neurosurgery of the Russian Academy of Medical Sciences, (the Business Center of Neurosurgery), Moscow

Development of stereotactic radiosurgery in ophthalmology started in the 1980s. Positive results in the Gamma-knife application were achieved in treatment of large uveal melanomas as an alternative for enucleation. The experience of Gamma-knife application in Russia is minimal.

Purpose. To present the earliest results of treatment of patients with large uveal melanomas using the Gamma-knife radiosurgery.

Material and methods. The study includes 7 patients with uveal melanoma (T2-3N0M0) treated from June 2012 to December 2013. In all cases stereotactic radiosurgery was an alternative of eye enucleation and in 6 cases was a primary treatment. Irradiation was conducted according to the traditional

planning technique - irradiation with a 35-40 Gy by 50% isodose with maximum in tumor of 70-80 Gy. Follow-up was 2-18 months and in out-patients conditions.

Results. The eyes and vision were preserved in 6 cases out of 7. Mean tumor regression was 2.8mm within more than 1 year. The main complication was radiation retinopathy of various manifestation.

Conclusions. Gamma-knife radiosurgery allows to preserve the eyes with large uveal melanoma. Degree of radiogenic complications is not fatal for the eye. Nevertheless, a further follow-up is required for the treated patients to study possibilities of the method.

Key words: gamma-knife, stereotactic radiosurgery, uveal melanoma, eye enucleation. ■

Офтальмохирургия. – 2014. – № 2. – С. 74-80.

Метод стереотаксической радиохирургии был разработан шведскими учеными во главе с L. Leksell во второй половине XX в. Первая в мире установка «Гамма-нож» была представлена и применена в клинической практике в 1968 г. В России первый такой аппарат появился лишь в 2005 г. Гамма-нож стал «золотым стандартом» в нейрохирургии для неинвазивного лечения опухолей, сосудистых заболеваний, функциональных расстройств головного мозга. Преимуществами метода являются: отсутствие хирургического этапа и соответствующих осложнений, безболезненность процедуры, высокая прецизионность облучения, относительно низкая лучевая нагрузка на окружающие здоровые структуры, одномоментность лечения.

На сегодня во всем мире насчитывается порядка 300 клиник «Гамма-нож». В России работают несколько центров: в г. Москве – на базе ФГБУ «НИИ нейрохирургии им. акад. Н.Н. Бурденко» РАМН (клиника оснащена наиболее современной моделью «Гамма-ножа» – Perfexion производства Elekta Instruments AB, Швеция), в г. Санкт-Петербурге (в Центре радиохирургии Международного института биологических систем им. С.М. Березина установлена модель «4С» фирмы Elekta Instruments AB, Швеция), в г. Ханты-Мансийске (центр на базе ОКБ оборудован установкой Perfexion). Наибольший опыт по применению данной технологии накоплен в московском центре [2, 3].

В офтальмологии Гамма-нож начал использоваться в 80-х гг. XX в., когда экспериментально на глазах кроликов было показано деструктивное воздействие сфокусированного излучения на меланому при однократном подведении 60-90 Гр [28]. В начале 90-х гг. метод был апробирован в клинике для лечения пациентов с внутриглазными опухолями [18, 29, 35]. С 2000-х гг. отмечается увеличение количества публикаций по использованию метода во всем мире для лечения пациентов с меланомой хориоидеи [14, 34]. Имеются положительные результаты по применению радиохирургии для лечения больших меланом хориоидеи как альтернативы энуклеации [12, 19, 21, 23, 25, 30, 32]. Кроме того, Гамма-нож применяется для лечения и других видов офтальмологической патологии: увеальных метастазов, гемангиом хориоидеи, нейрогенных опухолей орбиты и псевдотумора, возрастной макулярной дегенерации, глаукомы и др. [8, 11, 20].

В России использование стереотаксической облучения для лечения увеальной меланомы является новым направлением: с 2012 г. опубликован ряд статей о применении Кибер-ножа [1, 4, 5, 7], а в 2013 г. появились первые публикации по радиохирургии с помощью Гамма-ножа [6].

ЦЕЛЬ

Представить первые результаты лечения пациентов с меланомой сосудистой оболочки большого размера методом стереотакси-

ческой радиохирургии на аппарате «Гамма-нож».

МАТЕРИАЛ И МЕТОДЫ

С июня 2012 г. по декабрь 2013 г. с помощью стереотаксической радиохирургии «Гамма-нож» было пролечено 7 пациентов с меланомой хориоидеи стадий T₂₋₃N₀M₀. Исходные данные по пациентам представлены в *табл. 1*. Последний пациент исключен из дальнейшего анализа ввиду малого срока наблюдения.

У всех больных внутриглазное давление было в пределах нормы. По данным обследований, признаков экстрасклерального распространения опухоли или метастазирования выявлено не было. Из 7 пролеченных пациентов в 6 случаях стереотаксическое облучение было первичным и единственным лечением. У пациентки № 2 (жен., 45 лет) через 13 мес. после брахитерапии отмечалась слабая регрессия опухоли с сохранением признаков активности, что явилось показанием для проведения дополнительного лечения. Предложенное облучение на Гамма-ноже во всех случаях являлось альтернативой энуклеации.

Лечение проводили на базе ФГБУ «НИИ нейрохирургии им. акад. Н.Н. Бурденко» РАМН по стандартной методике [27]. Необходимым условием для корректного лечения является стабильность положения глаза на этапе выполнения МРТ и последующего облучения. Для этого

Для корреспонденции:

Яровой Андрей Александрович, докт. мед. наук, зав. отделом офтальмоонкологии, радиологии и реконструктивно-пластической хирургии;

Горшков Илья Михайлович, канд. мед. наук, зав. отделением витреоретинальной хирургии;

Голубева Олеся Валентиновна, канд. мед. наук, мл. научн. сотрудник отдела офтальмоонкологии, радиологии и реконструктивно-пластической хирургии

ФГБУ «МНТК «Микрохирургия глаза» им. акад. С.Н. Федорова» Минздрава России

Адрес: 127486, Москва, Бескудниковский бульвар, 59а

Голанов Андрей Владимирович, докт. мед. наук, профессор, зав. отделением радиологии и радиохирургии;

Ильялов Сергей Рустамович, канд. мед. наук, нейрохирург, радиохирург;

Костюченко Валерий Валерьевич, медицинский физик, физик-оператор Центра «Гамма-Нож»

ФГБУ «НИИ Нейрохирургии им. акад. Н.Н. Бурденко» РАМН (ОАО «Деловой центр нейрохирургии»)

Адрес: 125047, Россия, Москва, ул. 4-я Тверская-Ямская, д. 16, корп. 3

E-mail: mail@lgk-russia.ru

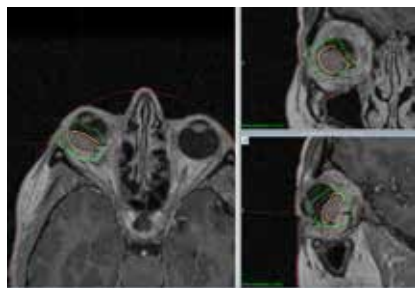


Рис. 1. Компьютерное планирование стереотаксического облучения меланомы сосудистой оболочки

проводили ретробульбарную анестезию, а в ряде случаев дополнительно выполняли фиксацию глаза четырьмя уздечными швами, наложенными на прямые мышцы. Далее, под местной анестезией, проводили фиксацию стереотаксической рамы на голове пациента. Рама является частью системы координат, в которой проводятся все расчеты облучения, а также обеспечивает абсолютную неподвижность головы во время сеанса радиохирургии. Следующим этапом пациенту проводили МРТ (Signa HDxt 1.5T; GE HealthCare, США) орбит в режимах T1 3D SPGR без и с контрастным усилением и в T2 3D FRFSE. Исследование выполняли в стандартных проекциях с толщиной среза скани-

рования 1 мм. На основе полученных снимков с помощью компьютерной программы Leksell Gamma Plan Wizard 10.1 (Elekta, Ins., Швеция) медицинским физиком совместно с врачом-офтальмологом и радиохирургом осуществлялось планирование лечения (рис. 1).

Определение объема, который необходимо облучить, проводили следующим образом: по изображениям МРТ орбит в режиме T2 внутренняя граница облучаемого объема совпадала с вершиной опухоли; наружная граница проходила по наружной границе склеральной капсулы глаза; передняя и задняя границы (основание опухоли) контурировались на расстоянии 1-1,5 мм от видимых на МРТ границ опухоли [16, 36]. Планирование осуществлялось с предписанной дозой (по краю опухоли) 35-40 Гр, по 50%-ной изодозе, с максимальной дозой в опухоли до 70-80 Гр [10, 22, 30, 33].

РЕЗУЛЬТАТЫ

Всем пациентам лечение проводилось в амбулаторных условиях и переносилось в целом хорошо. Ни в одном случае не было признаков воспаления глаза в постопераци-

онном периоде. Отсутствовала необходимость дополнительного медикаментозного лечения (инстилляцияй капель, системных назначений и т.д.). Наблюдение проводили в первую неделю после облучения, в дальнейшем – 1 раз в 2-3 месяца. Отдаленные результаты прослежены в течение 2-18 мес. Для динамического наблюдения выполняли стандартные офтальмологические исследования. Сводные данные по результатам лечения и параметрам облучения представлены в *таблицах 2 и 3* соответственно. К настоящему времени сохранить глаза удалось в 5 случаях из 6 представленных.

У пациентки № 2 (жен., 45 лет) результат лечения расценен как положительный: глаз сохранен как косметический орган с остаточными зрительными функциями, достигнута регрессия опухоли почти на 22%, развились негрубые лучевые осложнения. К особенностям следует отнести распыление пигмента в стекловидном теле над опухолью.

Хороший результат от проведенного лечения получен у пациента № 3 (муж., 31 год): через 1 год после облучения зрительные функции были сохранены, регрессия опухоли по высоте произошла на

Таблица 1

Исходные данные пациентов

Пациент	Локализация опухоли	Размеры опухоли	Вторичная отслойка сетчатки	Острота зрения
№ 1 муж., 59 лет	перипапиллярно, охватывая ДЗН книзу и кнутри	H = 5,5 мм, L = 9,7 мм	геморрагическая, по меридианам 2-10 ч., h = 5,5 мм	OS 0,01 н\корр.
№ 2* жен., 45 лет	верхне-внутренний квадрант, цилиохориоидально, в 5 мм от края ДЗН	H = 7,8 мм, L = 9,4 мм	по склонам опухоли, h = 3мм	OS 0,05 н\корр.
№ 3 муж., 31 год	внутренней отдел, цилиохориоидально, в 5,2 мм от ДЗН	H = 9,2 мм, L = 19,8 мм	по склонам опухоли, h = 2,5 мм	OS 1,0
№ 4 жен., 55 лет	книзу и кнаружи от Мз, в 2,7 мм от ДЗН	H = 9,0мм, L = 18,2мм	по склонам опухоли, h = 5,4 мм	OD 0,1 н\корр.
№ 5 муж., 47 лет	нижне-внутренний отдел, в 3 мм от края ДЗН	H = 8,3мм, L = 14мм	по склонам опухоли, h = 3,2мм	OD 0,3 н\корр.
№ 6 муж., 56 лет	книзу от края ДЗН до периферии, по меридианам 4-7ч.	H = 9,6мм, L = 12,7мм	по склонам опухоли и в нижнем отделе, h = 4,4мм	OD 0,4 н\корр.
№ 7 муж., 40 лет	наружный отдел, в 1,7 мм от Мз	H = 7,6мм, L = 17,3мм	по склонам опухоли, h = 2мм	OD 1,2

Условные обозначения: H – высота опухоли; L – максимальная протяженность основания опухоли; h – высота отслойки сетчатки; ДЗН – диск зрительного нерва; Мз – макулярная зона; * - пациентке ранее была проведена брахитерапия; н\корр – острота зрения не корректируется.

45%, сетчатка прилежит. Особенностью является развитие ретинопатии, формирование выраженной перифокальной хориоретинальной атрофии (рис. 2).

У пациентки № 4 (жен., 55 лет) к 5-му месяцу наблюдения отмечена частичная регрессия опухоли: выявлялось уменьшение проминенции очага, стала визуализироваться макула, однако сохранялась отслойка сетчатки. К 12-му месяцу наблюдения отмечено дальнейшее «освобождение» центральной зоны, высота опухоли уменьшилась по сравнению с исходными данными на 40%, вокруг нее выявлена слабо выраженная зона ретинопатии с отложением мелких экссудатов (рис. 3).

У больного № 5 (муж., 47 лет) к 5-му мес. наблюдения регрессия опухоли по высоте составила всего 3,5%, офтальмоскопически очаг сохраняет витальные признаки. Снижение остроты зрения обусловлено развитием дистантной макулопатии.

У пациента № 6 (муж., 56 лет) спустя 2 мес. после облучения, по данным В-сканирования, выявлено некоторое увеличение опухоли, что может быть связано с реактивными изменениями в опухоли либо погрешностью измерений. Надо отметить, что такой ранний срок не является показательным, и требуется дальнейшее динамическое наблюдение для оценки результатов лечения.

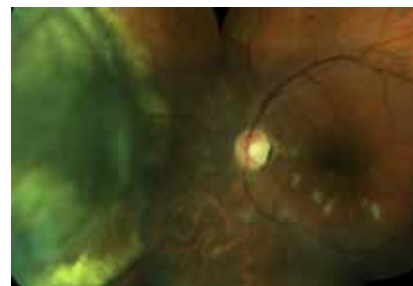
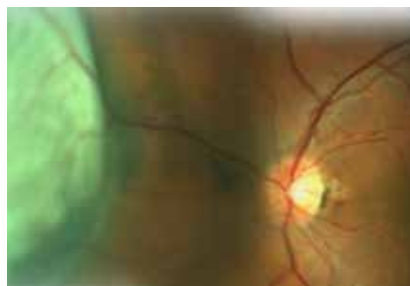
Рис. 2. Фото глазного дна пациента № 3 (муж., 31 год): а) через 2 недели.; б) через 13 мес. после проведенного облучения

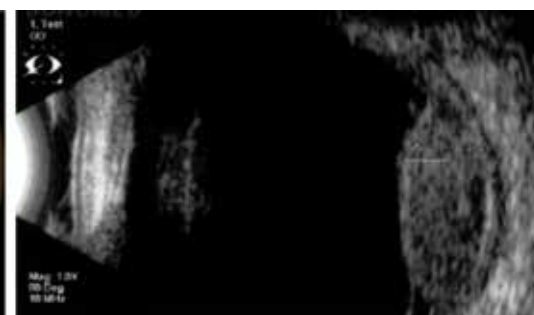
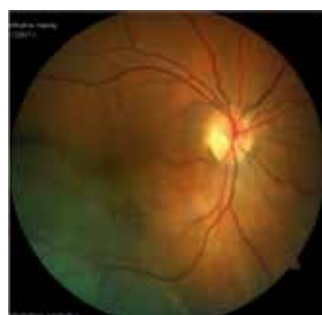
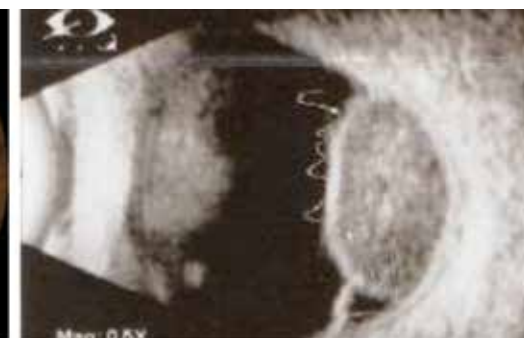
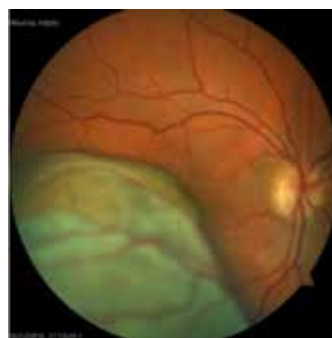Рис. 3. Фото глазного дна и В-сканирование пациентки № 4 (жен., 55 лет): а) до лечения; б) через 12 мес. после лечения

Таблица 2

Результаты лечения пациентов

Пациент	Длительность наблюдения	Размеры опухоли	Вторичная отслойка сетчатки	Острота зрения	Результат лечения, степень регрессии по высоте	Осложнения
№ 1 муж., 59 лет	18 мес.	H = 2,7мм	h = 1,4 мм над поверхностью очага	0 (ноль)	выполнена энуклеация, - 2,8 мм (51%)	амавроз, ретинопатия, атрофия ЗН
№ 2 жен., 45 лет*	17 мес.	H = 6,1мм	книзу и кнутри от очага, h = 4,6 мм	0,02 н\корр.	частичная резорбция, -1,7 мм (21,8%)	ретинопатия
№ 3 муж., 31 год	13 мес.	H = 5,1мм, L = 13,1мм	нет	0,2 с корр. 0,5	частичная резорбция, -4,1 мм (44,5%)	ретинопатия
№ 4 жен., 55 лет	12 мес.	H = 5,6мм, L = 14,5 мм	по склонам очага, h = 2 мм	0,1 с корр. 0,4	частичная резорбция, -3,4мм (37,7%)	слабо выраженная ретинопатия вокруг очага
№ 5 муж., 47 лет	5 мес.	H = 8,0 мм,	по склонам очага, h = 5мм	счет пальцев на 20 см	частичная резорбция, -0,3мм (3,6%)	дистантная макулопатия
№ 6 муж., 56 лет	2 мес.	H = 9,8 мм	по склонам очага, h = 3,6мм		+0,2мм (2%)	нет

Условные обозначения: H – высота опухоли; L – максимальная протяженность основания опухоли; h – высота отслойки сетчатки; ЗН – зрительный нерв

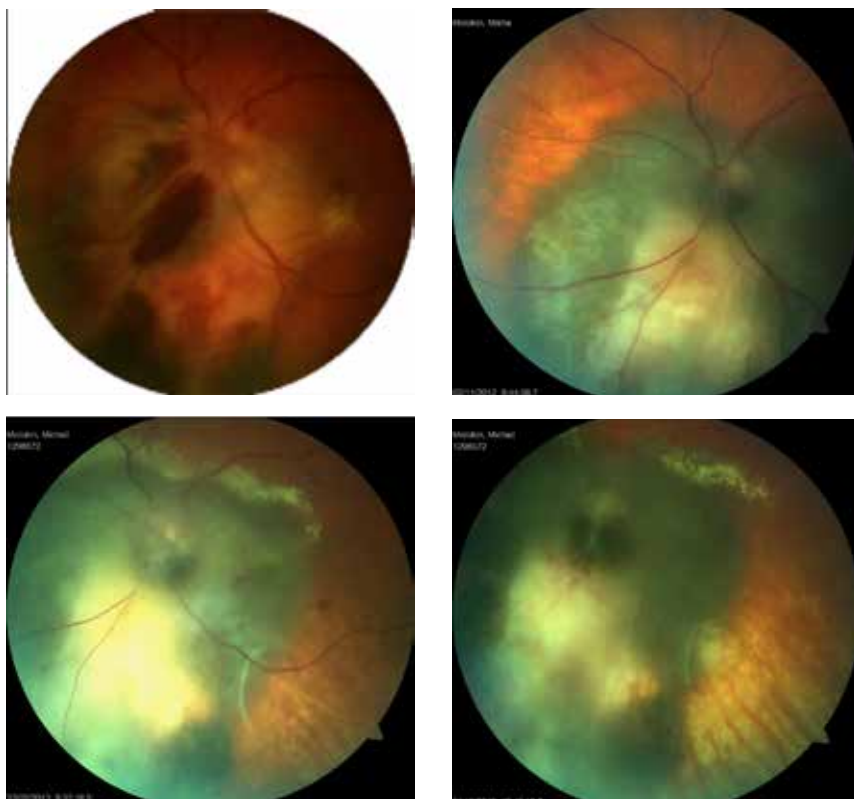


Рис. 4. Пациент № 1 (муж., 59 лет), фото глазного дна: а) до лечения; б) через 5 мес.; в) через 8 мес.; г) через 18 мес. после стереотаксического облучения

У пациента № 1 (муж., 59 лет) особенностью являлась перипапиллярная локализация опухоли, при этом стандартные подходы органосохраняющего лечения не эффективны, а от предложенной энуклеации пациент отказался. Через 5 мес. после облучения ввиду особенностей расположения и увеличения распространения опухоли по площади, слабой ее регрессии по высоте проведен повторный сеанс стереотаксического облучения. Через 9 мес. выполнена транспупиллярная диод-лазерная термотерапия опухоли. Срок наблюдения за пациентом составил 18 мес. (рис. 4). В связи с опасностью прорастания опухоли по зрительному нерву, сохранением признаков её активности и отсутствием зрительных функций выполнена энуклеация. При гистологическом исследовании найдены живые клетки эпителиоидноклеточной меланомы с фиброзно-рубцовыми изменениями и дистрофией сетчатки, прорастающей по эмиссариям и инфильтрирующей диск зрительного нерва до решетчатой пластинки.

ОБСУЖДЕНИЕ

По данным литературы, стереотаксическое облучение увеальных меланом на Гамма-ноже проводят при различных стадиях процесса. Интерес вызывают возможности метода для лечения пациентов с большими опухолями сосудистой оболочки как альтернативы энуклеации. Исследователями отмечается медленный темп регрессии увеальных меланом после радиохирургии. По данным Georgopoulos M. et al., уменьшение опухоли по высоте после брахитерапии, облучения на Гамма-ноже и линейном ускорителе после 3 лет наблюдения равно 69%, 50% и 30% соответственно [15]. Исследования Mueller A.J. et al. показали, что первые признаки резорбции опухоли появляются не ранее 6 мес. после лечения, а на ранних сроках (5-15 недель) размеры опухоли могут даже увеличиваться за счет реактивного отека тканей после облучения [25]. Это подтверждается и другими исследованиями [26]. Среднее значение уменьшения высоты опу-

холи через 1-1,5 года после облучения составляет 2,2 мм. [24, 25]. По нашим данным, у пациентов, наблюдаемых более 1 года, опухоль уменьшилась в среднем на 2,8 мм.

Mueller A.J. et al. наблюдали группу пациентов из 100 человек с большими опухолями на протяжении 1-3 лет. При этом в 90% случаев удалось сохранить глаза. Основная причина энуклеации – вторичная глаукома. Локальный контроль над опухолью достиг 98% [24]. В исследуемой нами группе пациентов через 2-18 мес. после облучения удалось сохранить глаза в 83% случаев. Причиной энуклеации стал продолженный рост опухоли. Локальный контроль над опухолью составил 83%. Ни в одном случае декомпенсации внутриглазного давления, развития катаракты или рубцеоза радужки не было.

По данным литературы, снижение остроты зрения после Гамма-ножа происходит в большинстве случаев и в различной степени. Причиной этому является развитие осложнений, наиболее частыми из которых являются лучевая катаракта, вторичная глаукома, ретино- и нейропатия [22, 25, 30, 32]. Нами было отмечено снижение остроты зрения у всех наблюдаемых пациентов. Однако при попытке проведения брахитерапии этим больным снижение зрительных функций (вплоть до полной потери) и лучевые осложнения были бы выражены в большей степени в связи с необходимостью подведения значительных доз облучения на склеру.

По данным литературы, подведение дозы 40 Гр и менее способствует регрессии опухоли и снижению частоты развития лучевых осложнений [9, 10, 13, 17, 18]. При лечении на Гамма-ноже токсическое действие на зрительный нерв начинает проявляться при дозе облучения свыше 9 Гр, на роговицу – более 15 Гр, на хрусталик – более 10 Гр [31]. Несмотря на превышение толерантных значений доз облучения на некоторые критические структуры глаза, клинически значимые лучевые осложнения – атрофия зрительного нерва и амавроз – развились лишь у одного пациента, у больного с перипапиллярной локализацией опухоли.

Исходя из данных литературы, показатели выживаемости и метастазирования сопоставимы с результатами после традиционных органосохраняющих методов лечения и энуклеации [22]. Все пролеченные нами пациенты находятся под наблюдением, по результатам общего обследования признаков диссеминации процесса не выявлено.

ВЫВОДЫ

Предварительные результаты позволяют говорить о том, что стереотаксическая радиохирургия с помощью Гамма-ножа позволила провести органосохраняющее лечение у 83% наблюдаемых нами пациентов с большими увеальными меланомами. Зрительные функции были сохранены во всех случаях, однако снижены по сравнению с исходными данными. Уменьшение опухоли по высоте в течение года

составило 2,8 мм. Наиболее частым осложнением было развитие умеренной ретинопатии. Учитывая малое количество пациентов и сроки наблюдения, необходимо дальнейшее изучение метода для объективной оценки его возможностей и определения места в системе органосохраняющего лечения пациентов с меланомой хориоидеи.

ЛИТЕРАТУРА

1. Важенин А.В., Панова И.Е., Семёнова Л.Е. и др. Первый опыт лечения меланомы хориоидеи на роботизированном линейном ускорителе «CYBER KNIFE» // Сибирский онкологический журнал. – 2012. – № 1 (49). – С. 48-50.
2. Голанов А.В., Коновалов А.Н., Корниенко В.Н. и др. Первый опыт применения установки «Гамма-нож» для радиохирургического лечения интракраниальных объемных образований // Вопросы нейрохирургии имени Н.Н. Бурденко. – 2007. – № 1. – С. 3-10.

3. Голанов А.В., Корниенко В.Н., Ильялов С.Р. и др. Пятилетний опыт применения установки «Гамма-нож» для радиохирургического лечения интракраниальных образований // Радиационная онкология и ядерная медицина. – 2011. – № 1. – С. 30-42.

4. Гонтер Е.И., Панова И.Е., Галямова Ю.В. Стереотаксическая радиохирургия в лечении «больших» меланом хориоидеи // Онкохирургия: Материалы I Междисциплинарного конгресса по заболеваниям головы и шеи. – 2013. – Т.5, Спецвыпуск № 1. – С. 32-33.

5. Рыков С.А., Стиженко Н.Ю., Чебретрева Т.И., Попова У.Р. Стереотаксическая радиохирургия (кибернож) в лечении больших увеальных меланом // Онкохирургия: Материалы I Междисциплинарного конгресса по заболеваниям головы и шеи. – 2013. – Т.5, Спецвыпуск № 1. – С. 116-117.

6. Синявский О.А., Трояновский Р.Л., Иванов П.И. и др. Резекция меланом сосудистой оболочки глаза после радиохирургического воздействия гамма-ножом / Онкохирургия: Материалы I Междисциплинарного конгресса по забо-

Таблица 3

Характеристика параметров облучения на установке «Гамма-нож»

Пациент	PD, Гр	V, мм3	D10min, Гр	D90%, D90%, Гр	D10max, Гр	Dmedian, Гр	t, мин	Доза на критические структуры, Гр															
								Хрусталик				Цилиарное тело				Центральная зона				Зрительный нерв			
								D10min, Гр	D10max, Гр	Dmedian, Гр	V, мм3	D10min, Гр	D10max, Гр	Dmedian, Гр	V, мм3	Dmin, Гр	Dmax, Гр	Dmedian, Гр	V, мм3	D10max, Гр	V8Gy, мм3	V12Gy, мм3	
№ 1	35	387	37	43	67	54	118		1,6	1,1	195		2,0	0,5	220						24	58,7	31,8
	40	976	43	49	76	59	100	3,9	1,1	5,9	176	2,6	8,9	7,0	213						50,5	103	78
№2	35	238	38	40	65	49	108	2,7	10,9	4,7	177	1,6	26,4	4,1	136	1,7	3,6	2,5	21,1	3,5	0	0	
№3	40	1354	38	45	75	55	142		25,6	15,1	157		23,6	15	208						16,9	73,1	30,6
№4	35	1040	41	41	61	50	146	7,5	13,8	10,4	183	5,2	18,8	12,6	151	Вероятно в опухоли или в области отслойки				12,5	91,5	14	
№5	35	865	35	40	67	48	182	3,7	12,7	5,1	203	2,6	10,3	7,8	277	4,5	6,0	5,2	8,4	9,8	32	1,3	
№6	40	890	41	47	77	57	217		13,1	10	213		11,5		177	Полностью лежит в опухоли				14,9	46,6	18,7	
№7	40	728	44	49	76	61	187	4,2	6,9	5,4	170	3,2	7,1	4,1	113	9,7	16,4	12,5	4	7,5	5,8	0	

Условные обозначения: V – объём объекта; PD – предписанная доза на опухоль; D10min – оценка минимальной дозы в объекте: не более 10 мм3 объекта облучено дозой ниже данной; D10max – оценка максимальной дозы в объекте: не более 10 мм3 объекта облучено дозой выше данной; D10min, D10max – стабильные к погрешностям рисования контуров объекта оценки минимальной и максимальной дозы в объекте, используются для всех объектов, кроме центральной зоны, в виду малости размеров последнего; в центральной зоне используется непосредственно минимальная и максимальная дозы Dmin, Dmax; D90% – доза, охватывающая 90% мишени; Dmedian – медиана дозы в объекте (50% объекта облучено дозой выше Dmedian и 50% ниже Dmedian); t – длительность лечения; V8Gy, V12Gy – объёмы объектов облучённые дозой не ниже 8 и 12 Гр соответственно.

леваниям головы и шеи. – 2013. – Т.5, Спецвыпуск № 1. – С. 119-120.

7. Яровой А.А., Магарамов Д.А. Меланома хориоидеи стадии Т2 высотой более 6,0 мм: органосохраняющее лечение с использованием брахитерапии и транспупиллярной термотерапии или энуклеация? Анализ выживаемости // Вестн. офтальмологии. – 2011. – Т. 127, № 1. – С. 38-42.

8. Carvounis P.E., Katz B. Gamma knife radiosurgery in neuro-ophthalmology // Curr. Opin. Ophthalmol. – 2003. – Vol. 14(6). – P. 317-324.

9. Clinical ophthalmic oncology/Singh A.D., Damato B.E., Peer J. et al. 628 p.

10. Develops in Ophthalmology. Ed. by F. Bandello. Vol. 49.

11. Develops in Ophthalmology. Ed. by F. Bandello. Vol. 52. P. 22.

12. Devin F., Regis J., Berros P. et al. Treatment of choroid melanoma by Gamma-Knife radiosurgery // J. Fr. Ophthalmol. – 1996. – Vol. 19(8-9). – P. 551-554.

13. Dinca E. B., Yianni, J. Rowe J. et al. Survival and complications following Gamma Knife radiosurgery or enucleation for ocular melanoma: a 20-year experience // Acta Neurochirurgica. – 2012. – Vol. 154, Issue 4. – P. 605-610.

14. Fakiris A.J., Lo S.S., Henderson M.A. et al. Gamma-knife-based stereotactic radiosurgery for uveal melanoma // Stereotact. Funct. Neurosurg. – 2007. – Vol. 85(2-3). – P. 106-112.

15. Georgopoulos M., Zebetmayer M., Rubswurm I. et al. Tumour regression of uveal melanoma after ruthenium-106 brachytherapy or stereotactic radiotherapy with gamma knife or linear accelerator // Ophthalmologica. – 2003. – Vol. 217, № 5. – P. 315-319.

16. Gbazi N.G., Kercherside C.S., Sheehan J., Conway B.P. Gamma knife radiosurgery of uveal melanoma ineligible for brachytherapy by the COMS criteria // Open Access Surgery. – 2008. – Vol. 1. – P. 21-24.

17. Haas A., Pinter O., Papaefthymiou G. et al. Incidence of radiation retinopathy after high-dosage single-fraction gamma knife radiosurgery for choroidal melanoma // Ophthalmology. – 2002. – Vol. 109, № 5. – P. 909-913.

18. Langmann G., Pendl G., Klaus-Müllner et al. Gamma knife radiosurgery for uveal melanomas: an 8-year experience // J. Neurosurg. – 2000. – Vol. 93, Suppl 3. – P. 184-188.

19. Langmann G., Wackernagel W., Stücklschweiger G. et al. Dose-volume histogram regression analysis of uveal melanomas after single fraction gamma knife radiosurgery // Ophthalmologie. – 2004. – Vol. 101, № 11. – P. 111-119.

20. Liscák R., Vladyka V. Radiosurgery in ocular disorders: clinical applications // Prog. Neurol. Surg. – 2007. – Vol. 20. – P. 324-339.

21. Marchini G., Babighian S., Tomazzoli L. et al. Stereotactic radiosurgery of uveal melanomas: preliminary results with Gamma Knife treatment // Stereotact. Funct. Neurosurg. – 1995. – Vol. 64, Suppl 1. – P. 72-79.

22. Modorati G., Miseroocchi E., Galli L. et al. Gamma knife radiosurgery for uveal melanoma: 12 years of experience // Br. J. Ophthalmol. – 2009. – Vol. 93, № 1. – P. 40-44.

23. Muacevic A., Nentwich M., Wouira B. et al. Development of a streamlined, non-invasive robotic radiosurgery method for treatment of uveal melanoma // Technol. Cancer Res. Treat. – 2008. – Vol. 7, № 5. – P. 369-374.

24. Mueller A.J., Schaller U., Talies S. et al. Stereotactic radiosurgery using the Gamma Knife for large uveal melanomas // Ophthalmologie. – 2003. – Vol. 100, № 2. – P. 122-128.

25. Mueller A.J., Talies S., Schaller U.C. et al. Stereotactic radiosurgery of large uveal melanomas with the gamma-knife // Ophthalmology. – 2000. – Vol. 107, № 7. – P. 1381-1387.

26. Müllner K., Langmann G., Pendl G., Faulborn J. Echographic findings in uveal melanomas treated with the Leksell

gamma knife // Br. J. Ophthalmol. – 1998. – Vol. 82, № 2. – P. 154-158.

27. Novotný J., Liščák R., Špeváček V. et al. Assessment of the Accuracy in Ophthalmic Radiosurgery // Radiosurg. Basel. Karger. – 2006. – Vol. 6. – P. 71-85.

28. Rand R.W., Klbonsary A., Brown W.J. et al. Leksell stereotactic radiosurgery in the treatment of eye melanoma // Neurol. Res. – 1987. – Vol. 9, № 2. – P. 142-146.

29. Rennie I., Forster D., Kemeny A. et al. The use of single fraction Leksell stereotactic radiosurgery in the treatment of uveal melanoma // Acta Ophthalmol. Scand. – 1996. – Vol. 74, № 6. – P. 558-562.

30. Sarici A.M., Pazarli H. Gamma-knife-based stereotactic radiosurgery for medium- and large-sized posterior uveal melanoma // Graefes Arch. Clin. Exp. Ophthalmol. – 2013. – Vol. 251, Issue 1. – P. 285-294.

31. Simonová G., Novotný J., Jr., Liščák R., Pilbauer J. Leksell gamma knife treatment of uveal melanoma // J. Neurosurg. – 2002. – Vol. 97, Suppl 5. – P. 635-639.

32. Wackernagel W., Holl E., Tarmann L. et al. Visual acuity after Gamma-Knife radiosurgery of choroidal melanomas // Br. J. Ophthalmol. – 2013. – Vol. 97, № 2. – P. 153-158.

33. Woodburn R., Danis R., Timmerman R. et al. Preliminary experience in the treatment of choroidal melanoma with gamma knife radiosurgery // J. Neurosurg. – 2000. – Vol. 93, Suppl 3. – P. 177-179.

34. Xiao J.P., Xu G.Z., Miao Y.J. et al. Preliminary results of radiosurgery for uveal melanoma // Zhonghua Zhong Liu Za Zhi. – 2005. – Vol. 27, № 4. – P. 241-244.

35. Zambrano A., Chinela A., Bunge H.L. et al. Radiochirurgia estereotaxica de los melanomas uveales. protocolo de tratamiento // Archivos de oftalmologica de Buenos Aires. – 1989. – Vol. 64. – P. 49-56.

36. Zebetmayer M., Kitz K., Menapace R. et al. Local tumor control and morbidity after one to three fractions of stereotactic external beam irradiation for uveal melanoma // Radiother. Oncol. – 2000. – Vol. 55, № 2. – P. 135-144.

Поступила 03.03.2014

Профессиональная газета для офтальмологов и оптометристов

Российская офтальмология онлайн www.eyepress.ru

МИР ОФТАЛЬМОЛОГИИ

ООО «Издательство «Офтальмология»